



Nombre del Alumno: Cecilia Gabriela Pérez Vázquez

Nombre del tema: Sistema tegumentario y óseo

Parcial: 2

Nombre de la Materia: Anatomía y fisiología 1

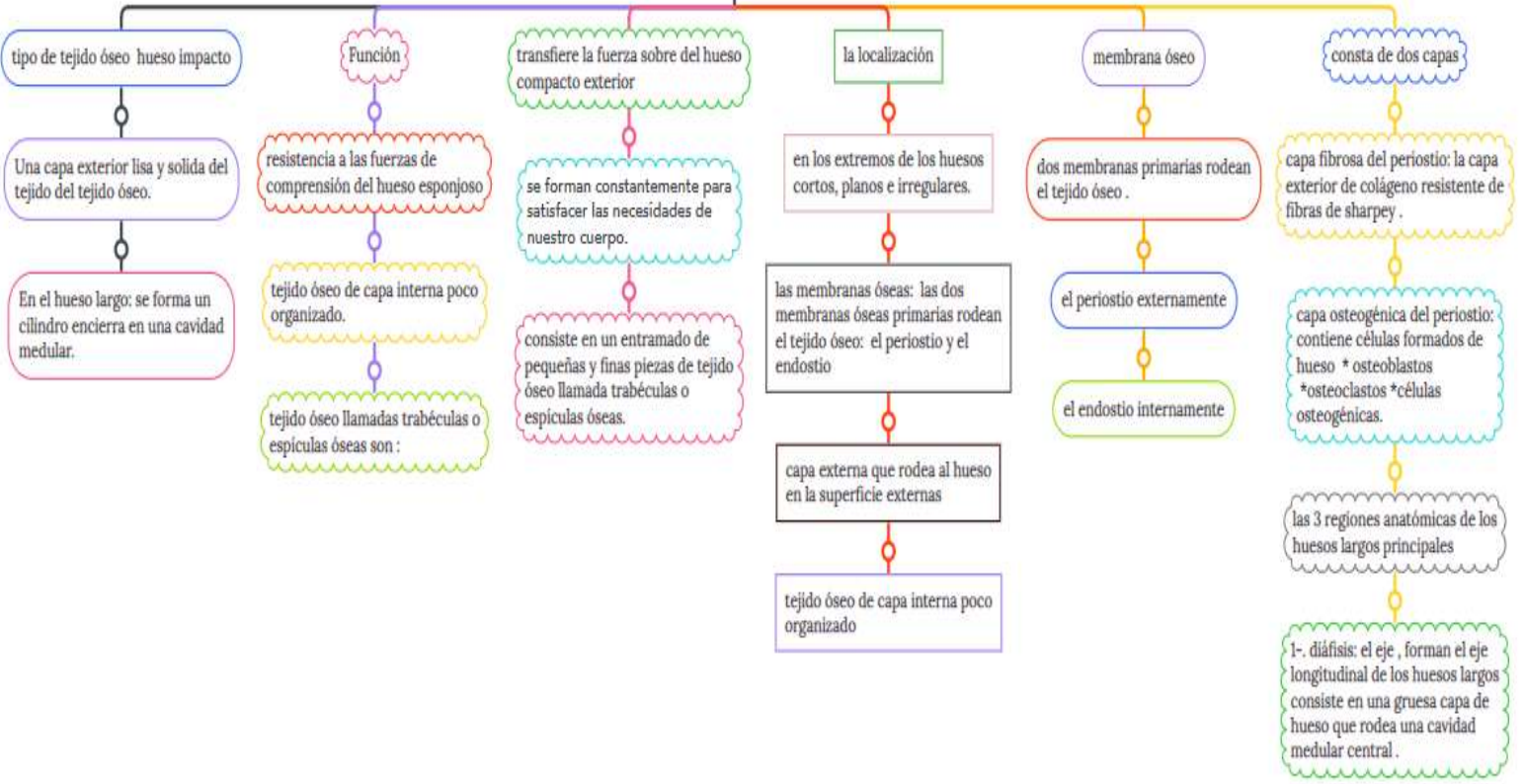
Nombre del asesor:

Nombre de la Licenciatura: enfermería

Cuatrimestre: 1

LA TRINITARIA CHIAPAS lunes, 10 de octubre de 2022

ESTRUCTURA DEL HUESO



tipo de tejido óseo hueso compacto

Una capa exterior lisa y solida del tejido del tejido óseo.

En el hueso largo: se forma un cilindro encierra en una cavidad medular.

Función

resistencia a las fuerzas de compresión del hueso esponjoso

tejido óseo de capa interna poco organizado.

tejido óseo llamadas trabéculas o espículas óseas son :

la localización

en los extremos de los huesos cortos, planos e irregulares.

las membranas óseas: las dos membranas óseas primarias rodean el tejido óseo: el periostio y el endostio

capa externa que rodea al hueso en la superficie externas

tejido óseo de capa interna poco organizado

membrana óseo

dos membranas primarias rodean el tejido óseo.

el periostio externamente

el endostio internamente

consta de dos capas

capa fibrosa del periostio: la capa exterior de colágeno resistente de fibras de sharpey.

capa osteogénica del periostio: contiene células formados de hueso * osteoblastos * osteoclastos * células osteogénicas.

las 3 regiones anatómicas de los huesos largos principales

1- diáfisis: el eje , forman el eje longitudinal de los huesos largos consiste en una gruesa capa de hueso que rodea una cavidad medular central.

histología del hueso

se habla de sus células , matriz óseo

los osteocitos y los osteoblastos adyacentes a la diferencia de los condrocitos no sufren división celular ni producen nueva matriz.

asimismo, existen numerosas vacuolas que contienen enzimas fosfatasas

osteoblastos: así como las células osteoprogenitoras son estimuladas por las proteínas morfogénicas óseo antes de la formación de los huesos.

estas células son elípticas, ligeramente con tinción basófila y contiene un nucle ovalado con notablemente menos orgánulo.

los tipos de tejido óseo son:

el hueso esponjoso, compacto, primario y secundario.

el periostio es una capa de fibra colagenas que se encuentran e la superficie mas externa del hueso.

existidos regiones en el hueso que contiene células y sus derivadas.

también otras células juegan un papel muy importante en la hemostasis óseo

el periostio visceral y la matriz ósea recién producida el reparo reparo de factruras en el sitio donde esta activamente involucrado los huesos fracturados curan, pero a un paso más lento

formación del hueso

la osteogénesis es el proceso de formación de los huesos se produce en el desarrollo embrionario así como la reparación de las fracturas

forma parte del desarrollo humano y recibe el nombre de osteogénesis

la transformación de las células embrionarias en osteoblastos se transcribe CBFAI.1 a su vez la activación de CBFAI depende de las proteínas BMP

formación y desarrollo del esqueleto

los huesos del esqueleto humano se derivan de tres estructuras

el mesodermo es la capa intermedia una de las tres capas celulares

a partir de las cuales se desarrolla la totalidad del embrión

el proceso de la osteogénesis consiste en la transformación de tejido

preexistente en tejido óseo existen dos mecanismos

1•-este es el nombre que recibe la transformación directa del tejido original es OSIFICACIÓN INTRAMEMBRANOSA

2•-proceso es algo más complejo y se lleva a cabo en dos etapas en primer lugar, el tejido inicial se contribuye por cartilago es osificación endocondral

en esto se refiere al esqueleto, dan lugar a los huesos craneofaciales

y así también el cartilago y otras estructuras

los osteoblastos se agrupan formando lo que se conoce como centro de osificación

liberan los componentes necesarios para crear la matriz capaz de captar las sales de calcio