



Mi Universidad

Súper nota

Nombre del Alumno: Hannia Eunice Domínguez Santiago

Nombre del tema: Aparato circulatorio

Parcial: IV

Nombre de la Materia: Anatomía y fisiología

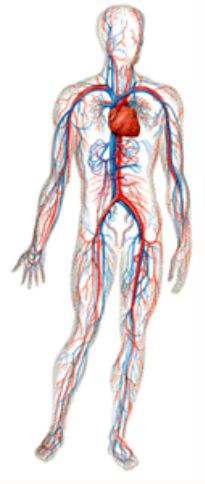Nombre del profesor: Felipe Antonio Morales Hernández

Nombre de la Licenciatura: Enfermería

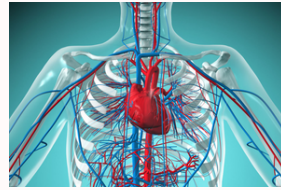Cuatrimestre: I "B"

Comitán de Domínguez a 30 de noviembre de 2022

Vision global del APARATO Circulatorio

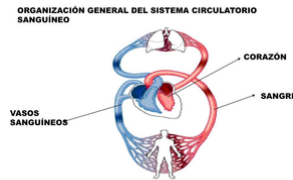


¿Qué es?



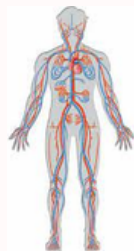El sistema cardiocirculatorio esta constituido por un complejo sistema de conductos, los vasos sanguinos, por los que discurre la sangre impulsada por una bomba, el corazón; y por el sistema linfático, formado por una red de vasos y tejido linfático distribuidos por todo el cuerpo.

Funciones y organizaci3n



- Llevar a todas las células las sustancias que necesitan para su correcto funcionamiento, es decir, nutrientes, oxígeno y sustancias reguladoras: y recoger los productos resultantes del metabolismo para llevarlos a los lugares de procesamiento o, si es el caso, de eliminación.
- Transportar las células leucocitarias encargadas de los mecanismos de defensa allí donde sean necesarias.
- Distribuir las hormonas que se utilizan en los procesos de regulación metabólica.

Aparato cardio- circulatorio.



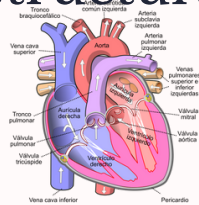
- los vasos linfáticos recogen de los tejidos aquellas sustancias que no pueden ser transportadas por las venas y las llevan al corazón. El sistema linfático constituye un circuito abierto.
- El corazón es un órgano formado por un tipo particular de músculo situado estratégicamente en el centro del tórax, lo que facilita que la sangre que expulsa ascienda con facilidad hasta el encéfalo. Para realizar su función, el músculo cardíaco es involuntario y autónomo, ya que no precisa ser estimulado por el sistema nervioso, aunque este último lo regula a través del sistema nervioso vegetativo.
- Las venas recogen la sangre de los capilares de los tejidos y la devuelven al corazón. con las arterias forman un circuito cerrado.
- Las arterias son los vasos sanguíneos que se originan en el corazón y distribuyen la sangre por todos los tejidos del cuerpo, donde se transforman en capilares.

¿Qué es?

El corazón es un órgano muscular que está localizado en la parte media inferior del medianísimo, por detrás del esternón, por delante del esófago, por encima del diafragma y entre los dos pulmones.

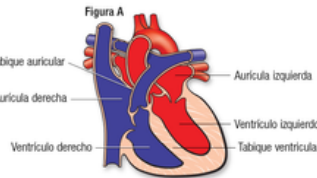
Estructura

El corazón tiene cuatro cavidades (dos aurículas y dos ventrículos). Hay un tabique (septo) entre las dos aurículas y otro entre los dos ventrículos. Las arterias y las venas entran y salen del corazón. Las arterias llevan la sangre hacia afuera del corazón y las venas la llevan hacia adentro.



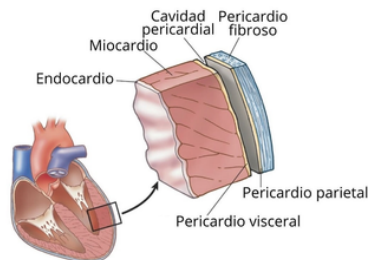
Anatomía de las cavidades cardiacas, arterias y venas del corazón.

- Aurícula derecha: a ella llegan la vena cava superior y la vena cava inferior, que traen la sangre de todo el cuerpo. comunica con el ventrículo derecho por un orificio donde está la válvula tricúspide, que tiene dos valvas.
- Aurícula izquierda: recibe la sangre procedente de los pulmones a través de las venas pulmonares. Comunica con el ventrículo izquierdo por un orificio donde está la válvula mitral, que tiene tres.
- Ventrículo derecho: recibe la sangre de la aurícula derecha y de él sale la arteria pulmonar que lleva la sangre a los pulmones. En la arteria pulmonar está la válvula pulmonar, que evita que la sangre regrese al ventrículo.
- Ventrículo izquierdo: recibe la sangre de la aurícula izquierda y de él sale la arteria aorta, que lleva la sangre a todo el cuerpo. En la arteria aorta está la válvula aórtica, que evita que la sangre regrese al ventrículo



Capas del corazón

- Miocardio o capa media: tejido muscular estriado pero involuntario que, al contraerse, impulsa la sangre. El miocardio es más grueso en los ventrículos que en las aurículas, sobre todo en el ventrículo izquierdo porque este es el que tiene que impulsar la sangre, a través de la arteria aorta, a todo el cuerpo.
- Pericardio o capa externa: doble capa epitelial que aísla al corazón del resto de estructuras torácicas. Dispone, a su vez, de dos capas, el epicardio (capa interna), que está en contacto con la víscera, y el pericardio parietal (capa externa), que está en contacto con la pared torácica. Entre ambas hay un espacio pericárdico, aunque en condiciones normales ambas capas están en contacto (espacio virtual) con un poco cantidad de líquido pericárdico que disminuye la fricción.
- Endocardio o capa interna: fina capa de células epiteliales planas que están en contacto directo con la sangre. El endocardio tiene continuidad con la capa más interna de las arterias, que se llama endotelio.



EL CORAZÓN

