Mapa Conceptual

Nombre del Alumno: Ochoa Alvarado Andrea

Nombre del tema: funciones del hueso y del sistema óseo, estructura del hueso, histología del hueso

Parcial: 2

Nombre de la Materia: Anatomía y Fisiología

Nombre del profesor: Morales Hernández Felipe Antonio

Nombre de la Licenciatura: Enfermería

Cuatrimestre: 1

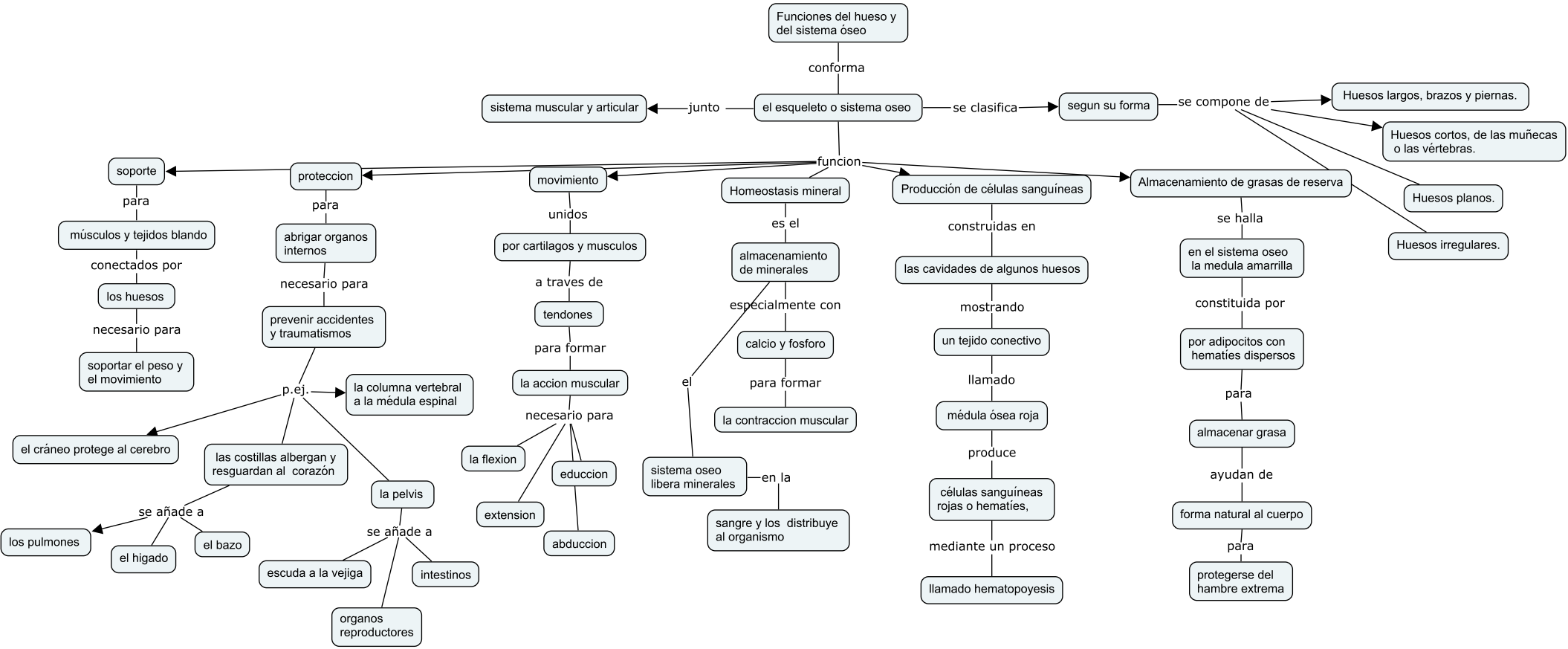
Funciones del hueso y del sistema óseo
conforma
el esqueleto o sistema oseo
junto
sistema muscular y articular
se clasifica
segun su forma
se compone de
Huesos largos, brazos y piernas.
Huesos cortos, de las muñecas o las vértebras.
Huesos planos.
Huesos irregulares.
funcion
soporte
para
músculos y tejidos blando
conectados por
los huesos
necesario para
soportar el peso y el movimiento
proteccion
para
abrigar organos internos
necesario para
prevenir accidentes y traumatismos
p.ej.
la columna vertebral a la médula espinal
el cráneo protege al cerebro
las costillas albergan y resguardan al corazón
se añade a
los pulmones
el higado
el bazo
la pelvis
se añade a
escuda a la vejiga
intestinos
organos reproductores
movimiento
unidos
por cartilagos y musculos
a traves de
tendones
para formar
la accion muscular
necesario para
la flexion
extension
educcion
abduccion
Homeostasis mineral
es el
almacenamiento de minerales
especialmente con
calcio y fosforo
para formar
la contraccion muscular
el
sistema oseo libera minerales
en la
sangre y los distribuye al organismo
Producción de células sanguíneas
construidas en
las cavidades de algunos huesos
mostrando
un tejido conectivo
llamado
médula ósea roja
produce
células sanguíneas rojas o hematíes,
mediante un proceso
llamado hematopoyesis
Almacenamiento de grasas de reserva
se halla
en el sistema oseo la medula amarrilla
constituida por
por adipocitos con hematíes dispersos
para
almacenar grasa
ayudan de
forma natural al cuerpo
para
protegerse del hambre extrema

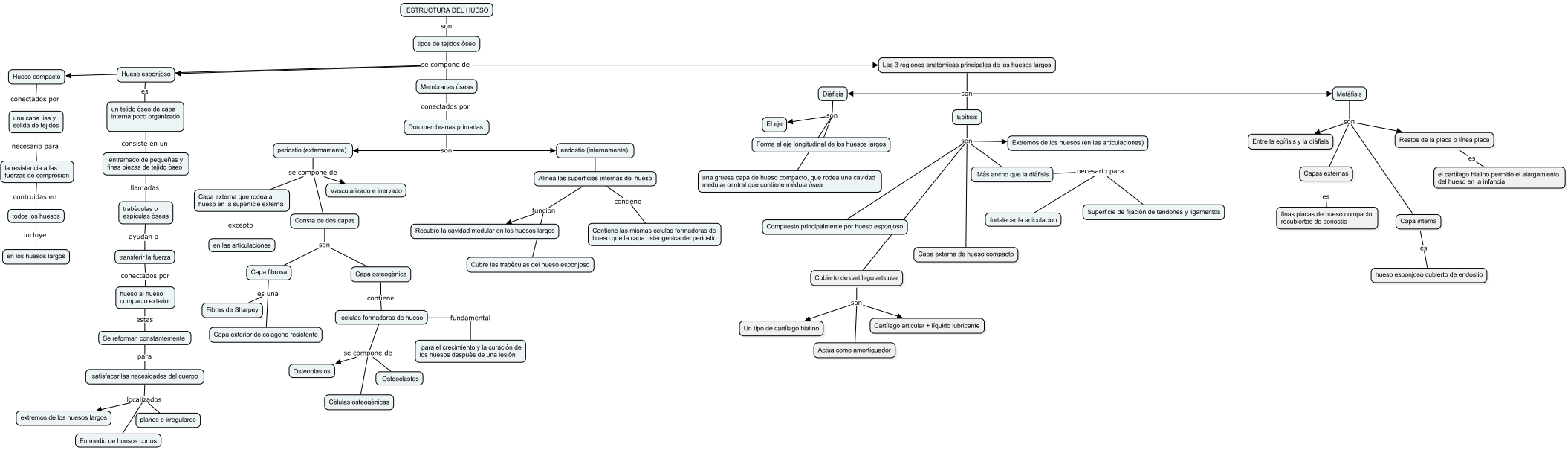
ESTRUCTURA DEL HUESO
son
tipos de tejidos óseo
se compone de
Hueso compacto
conectados por
una capa lisa y solida de tejidos
necesario para
la resistencia a las fuerzas de compresion
contruidas en
todos los huesos
incluye
en los huesos largos
Hueso esponjoso
es
un tejido óseo de capa interna poco organizado
consiste en un
entramado de pequeñas y finas piezas de tejido óseo
llamadas
trabéculas o espículas óseas
ayudan a
transferir la fuerza
conectados por
hueso al hueso compacto exterior
estas
Se reforman constantemente
para
satisfacer las necesidades del cuerpo
localizados
extremos de los huesos largos
planos e irregulares
En medio de huesos cortos
Membranas óseas
conectados por
Dos membranas primarias
son
periostio (externamente)
se compone de
Capa externa que rodea al hueso en la superficie externa
excepto
en las articulaciones
Vascularizado e inervado
Consta de dos capas
son
Capa fibrosa
es una
Fibras de Sharpey
Capa exterior de colágeno resistente
Capa osteogénica
contiene
células formadoras de hueso
fundamental
para el crecimiento y la curación de los huesos después de una lesión
se compone de
Osteoblastos
Osteoclastos
Células osteogénicas
endostio (internamente).
Alinea las superficies internas del hueso
funcion
Recubre la cavidad medular en los huesos largos
Cubre las trabéculas del hueso esponjoso
contiene
Contiene las mismas células formadoras de hueso que la capa osteogénica del periostio
Las 3 regiones anatómicas principales de los huesos largos
son
Diáfisis
son
El eje
Forma el eje longitudinal de los huesos largos
una gruesa capa de hueso compacto, que rodea una cavidad medular central que contiene médula ósea
Epifisis
son
Extremos de los huesos (en las articulaciones)
Más ancho que la diáfisis
necesario para
fortalecer la articulacion
Superficie de fijación de tendones y ligamentos
Compuesto principalmente por hueso esponjoso
Capa externa de hueso compacto
Cubierto de cartílago articular
son
Un tipo de cartílago hialino
Cartílago articular + líquido lubricante
Actúa como amortiguador
Metáfisis
son
Entre la epifisis y la diáfisis
Capas externas
es
finas placas de hueso compacto recubiertas de periostio
Capa interna
es
hueso esponjoso cubierto de endostio
Restos de la placa o línea placa
es
el cartílago hialino permitió el alargamiento del hueso en la infancia

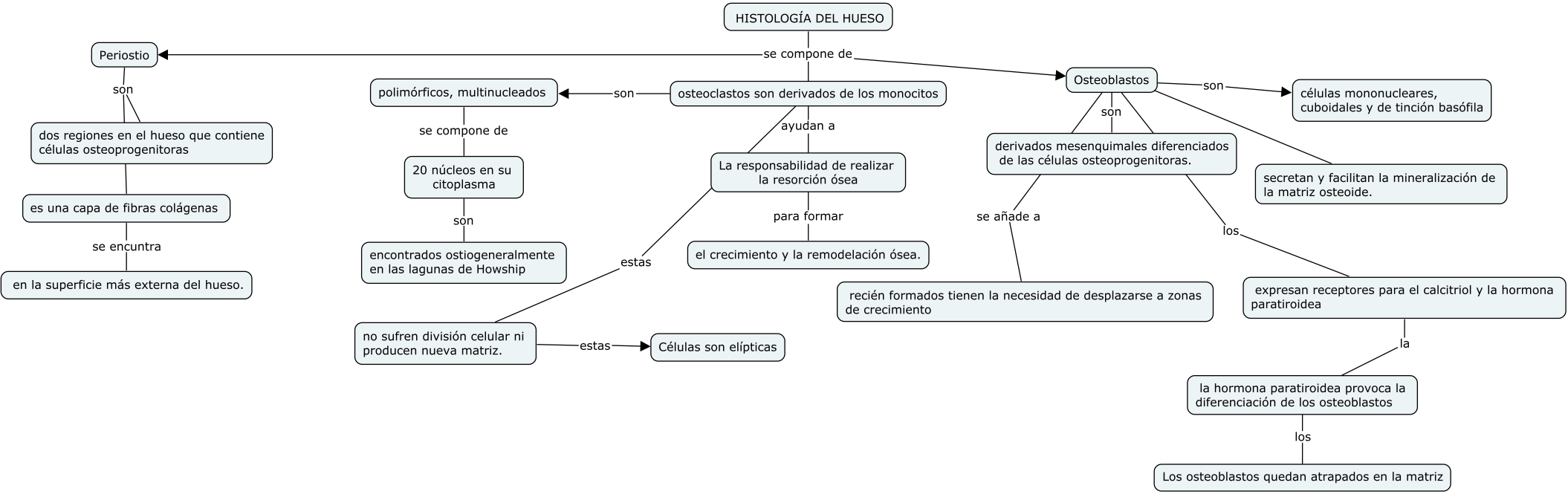
HISTOLOGÍA DEL HUESO
se compone de
Periostio
son
dos regiones en el hueso que contiene células osteoprogenitoras
es una capa de fibras colágenas
se encuntra
en la superficie más externa del hueso.
osteoclastos son derivados de los monocitos
son
polimórficos, multinucleados
se compone de
20 núcleos en su citoplasma
son
encontrados ostiogeneralmente en las lagunas de Howship
ayudan a
La responsabilidad de realizar la resorción ósea
para formar
el crecimiento y la remodelación ósea.
estas
no sufren división celular ni producen nueva matriz.
estas
Células son elípticas
Osteoblastos
son
derivados mesenquimales diferenciados de las células osteoprogenitoras.
son
células mononucleares, cuboidales y de tinción basófila
secretan y facilitan la mineralización de la matriz osteoide.
se añade a
recién formados tienen la necesidad de desplazarse a zonas de crecimiento
los
expresan receptores para el calcitriol y la hormona paratiroidea
la
la hormona paratiroidea provoca la diferenciación de los osteoblastos
los
Los osteoblastos quedan atrapados en la matriz