



*Nombre del Alumno: Castellanos Pacheco Diego Antonio Castellanos Pacheco*

*Nombre del tema: Partes del Hueso*

*Parcial: Tercer*

*Nombre de la Materia: Anatomía*

*Nombre del profesor: Morales Hernández Felipe Antonio*

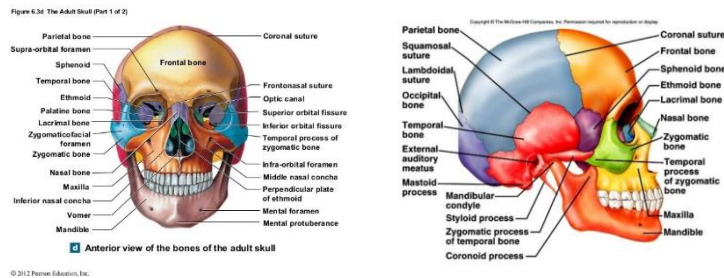
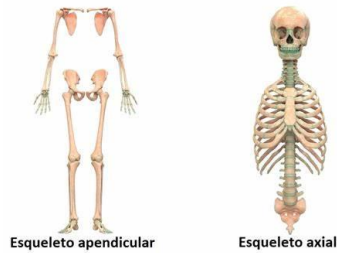
*Nombre de la Licenciatura: Enfermería*

*Cuatrimestre: Primero*

## Divisiones del sistema óseo

Los huesos del esqueleto humano se dividen en dos grupos:

- El esqueleto axial
- El esqueleto apendicular



## Huesos del cráneo.

Los huesos del cráneo sostienen las estructuras de la cara y protegen el cerebro. El cráneo consta de 22 huesos, que se dividen en dos categorías:

- Huesos craneales
- Huesos faciales

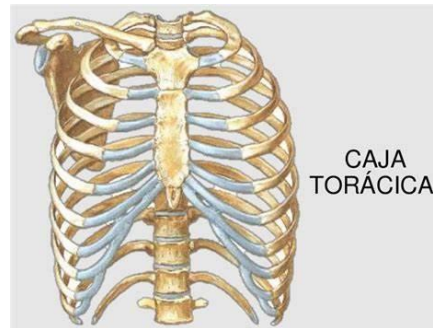
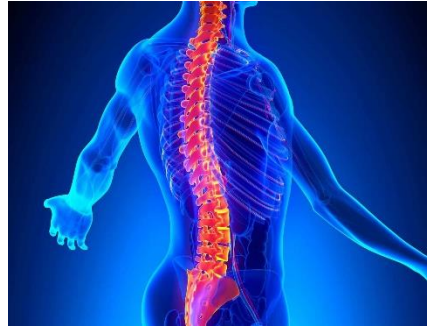## Huesos faciales.

14 huesos faciales forman la cara. Los 14 huesos faciales son los huesos nasales, los huesos maxilares, los huesos cigomáticos, el platino el vómer, los huesos lagrimales, los cornetes nasales inferiores y la mandíbula

### Columna vertebral.

La columna vertebral rodea y protege la médula espinal, sostiene la cabeza y actúa como un punto de unión para las costillas y, los músculos de la espalda y el cuello.

Las vértebras adultas se dividen además en 7 vértebras cervicales, 12 vértebras torácicas y 5 vértebras lumbares.

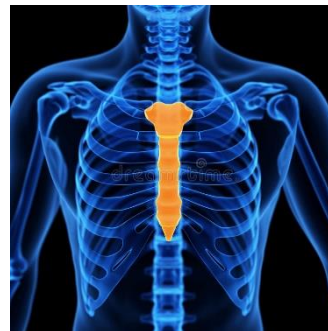

### Caja torácica.

La caja torácica es el esqueleto del tórax y consta de las costillas. El esternón, las vértebras torácicas y los cartílagos costales. La caja torácica encierra y protege los pulmones.

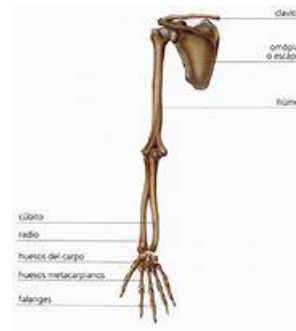
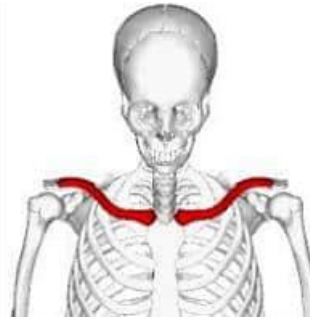
### Esternón.

El esternón es un hueso largo y plano ubicado en la parte anterior del pecho. Está formado por tres huesos que se fusionan en el adulto.



### Clavículas.

Las clavículas son huesos en forma de S que colocan los brazos sobre el cuerpo. Las clavículas se encuentran horizontalmente a lo largo de la parte frontal del tórax (pecho), justo por encima de la primera costilla.



### Extremidad superior.

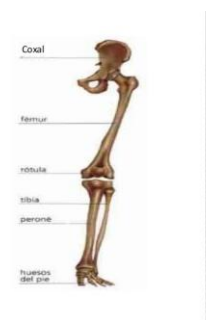
La extremidad superior contiene 30 huesos en tres regiones: el brazo (hombro a codo), el antebrazo (cubito y radio) y la muñeca y la mano. Una articulación es cualquier lugar en el que se unen dos huesos. El húmero es el hueso más grande y largo de la extremidad superior y el único hueso del brazo:

### Extremidad inferior.

Los huesos de la extremidad inferior son el fémur, la rótula, la tibia y el peroné, el tarso y los metatarsianos y falanges.

Sus huesos son mas gruesos y fuertes que los huesos de la extremidad superior.

### EXTREMIDADES INFERIORES



Nota:

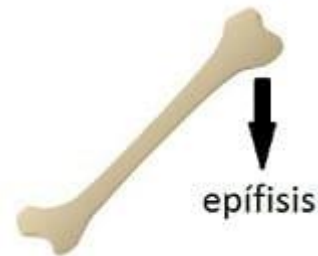Los huesos están constituidos por tejidos óseo, que corresponde fundamentalmente a fosfato calcio inorgánico y fibras de colágeno tipo 1, en el seno del cual se encuentran inmersas las células oseas.

Formación de los huesos.

(osteogénesis<sup>9</sup> puede producirse mediante osteogénesis membranosa directamente a partir de un tejido conjuntivo precursor embrionario/fetal (mesénquima) o (con más frecuencia) mediante la formación de una matriz de cartílago hialino que se sustituye por el hueso (osteogénesis peri-/endocondral)

Epífisis.

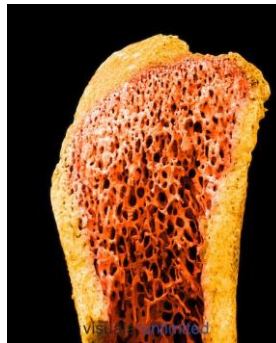
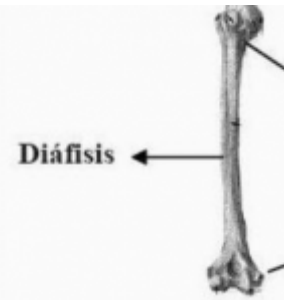Se trata de una porción del hueso localizada en los extremos del hueso largo, la cual está compuesta por una capa delgada de hueso compacto en su periferia y tejido esponjoso en su centro.



### Diáfisis.

Es una porción del centro en el hueso largo que está formado por tejido óseo compacto, con forma alargada, y cilíndrica. Esta se ubica entre las dos epífisis, unidas entre sí a través de la metafisis.

Es una capa de tejido flexible y firme que cubre los extremos del hueso en una articulación y se encarga además de impedir el roce para evitar el desgaste.



### Hueso compacto (cortical).

Se conoce como un tejido óseo que forma la diáfisis, y aparece como una masa sólida:

Hueso esponjoso.

Se encuentra bajo la cortical de los huesos compactos.

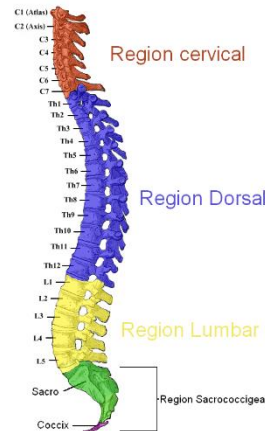
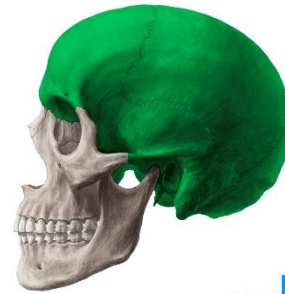### Endostio.

El endostio es una membrana de tejido que cubre la pared interna de la cavidad medular del hueso. Además, se caracteriza por contener las células formadas de hueso, conocidas como **osteoblastos**.

### Neurocráneo.

Consiste de la bóveda craneal (o calvaria) y de la base del cráneo se compone de los huesos parietales y partes frontal y occipital, las suturas mas importantes son:

- La sutura coronal
- La sutura sagital
- La sutura lambdoidea



### Regiones vertebrales.

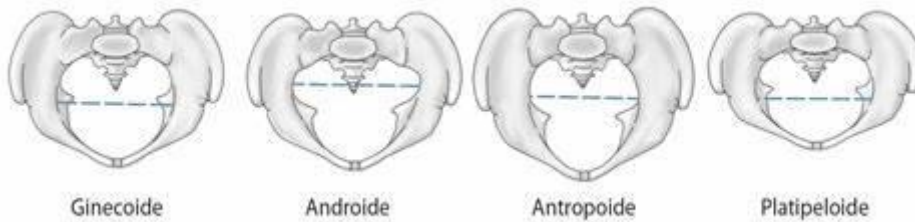
La columna vertebral, espina dorsal o el raquis es una compleja estructura cartilaginosa y ósea articulada y resistente que constituye a la parte posterior del esqueleto axial de los animales vertebrados y protege la medula espinal

### Regiones de columnas de los seres humanos.

Los seres humanos cuentan con 33 vertebras durante la niñez y 26 durante la adultez (debido a que las vertebras de la región sacro-coxial y el coxis se unen formando un hueso cada uno).

**La pelvis.**

Es una estructura anatómica rígida no deformable que conecta el tronco con los miembros inferiores. Consta de un armazón óseo con forma de anillo comprendido formado por el hueso coxal.



**Pelvis mayor.**

La cavidad de la pelvis falsa se sitúa por encima de la línea terminal y por encima de la pelvis menor o pelvis verdadera. Contiene las vísceras intestinales no contenidas en la pelvis menor y en el embarazo el útero grávido

**Pelvis menor.**

La cavidad de la pelvis verdadera va desde la sínfisis pública, rodeando la superficie interna del ilion por una línea imaginaria, llamada línea arcuata, innominada o Arqueada, hasta el promontorio del hueso sacro.



Los huesos que componen el miembro inferior son los siguientes:

Musculo: Coxal, Fémur, Rotula.

Pierna: Tibia, Peroné.

Pie: Astrágalo, Calcáneo, Escafoides, Cuboides, Primer, Segundo, Tercero cuneiforme, Falanges.

