



Mi Universidad

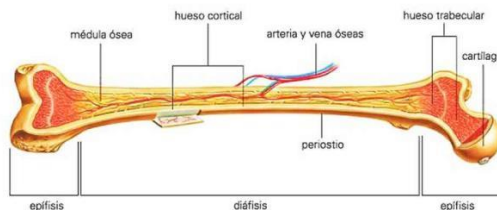
Parte del hueso

Tejido compacto. El tejido más rígido y externo de los huesos.

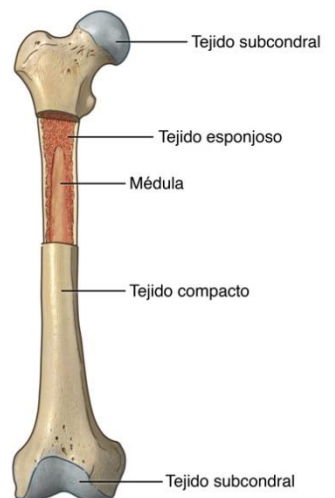
Tejido poroso. El tejido esponjoso que se encuentra dentro de los huesos.

Tejido subcondral. El tejido suave que se encuentra al final de los huesos y que está cubierto de otro tipo de tejido denominado cartílago.

PARTES DEL HUESO



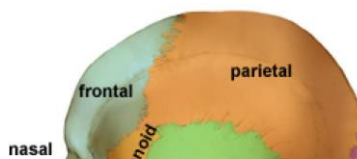Anatomía del hueso

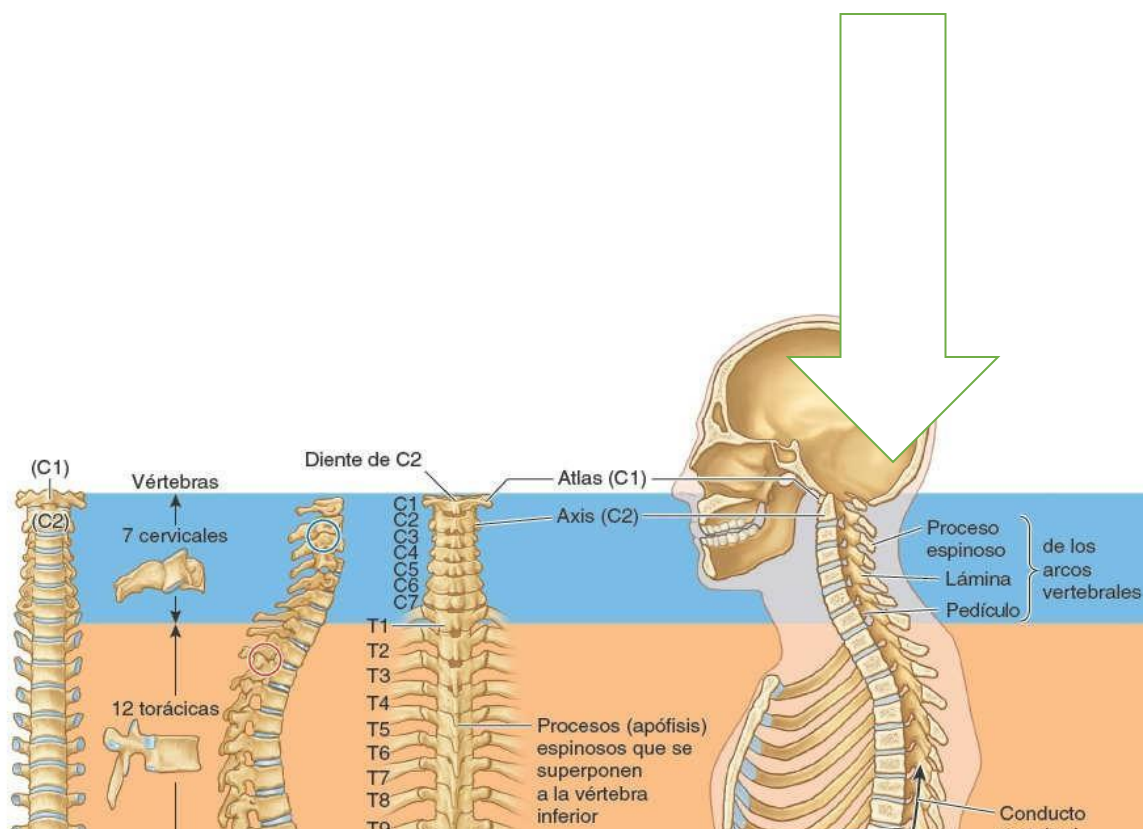


El esqueleto facial incluye 14 huesos faciales (6 pareados y 2 no pareados) con reparos anatómicos específicos. Entre los huesos pares tenemos: los cornetes nasales inferiores, nasales, maxilares, palatinos, lagrimales y cigomáticos; y los impares, la mandíbula y el vómer.

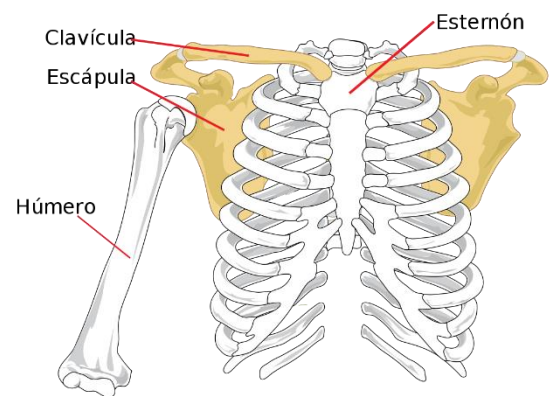

El cráneo está constituido por ocho huesos: Dos parietales, dos temporales, un frontal, un occipital, un esfenoides y un etmoides.

La columna vertebral está formada por huesos, músculos, tendones, nervios y otros tejidos que se extienden desde la base del cráneo cerca del comienzo de la médula espinal (a la altura del clivus) hasta el cóccix (hueso coccígeo).



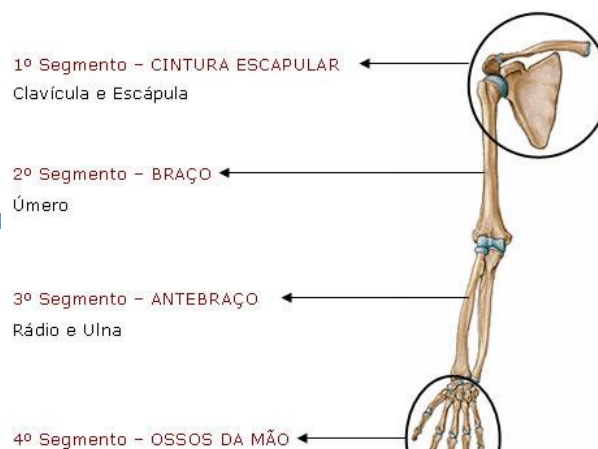
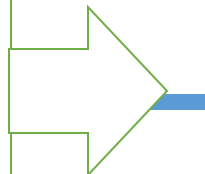


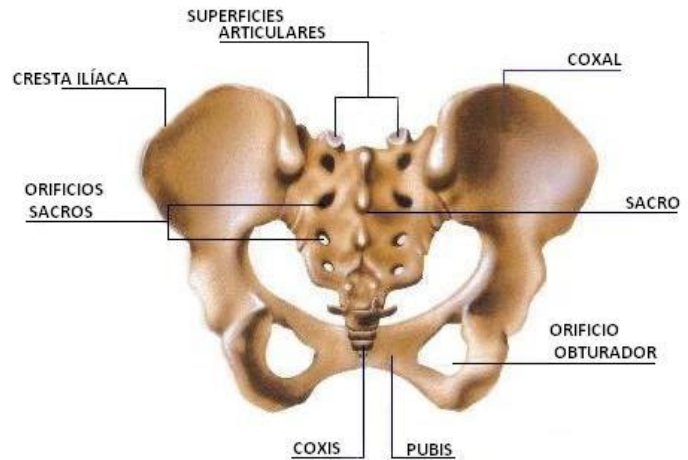
Anillo óseo incompleto que une el miembro superior con el tórax; está constituido por la escápula y la clavícula, unidas entre sí a nivel de la articulación acromioclavicular.



Vista frontal

El miembro superior, compuesto por múltiples articulaciones, huesos, nervios, músculos... tiene por misión el posicionamiento en el espacio de la que es considerada una de las más complejas estructuras de la naturaleza: la mano humana.





La pelvis mayor se ubica sobre el estrecho superior de la pelvis y contiene las porciones inferiores de los órganos abdominales. La pelvis menor se ubica entre los estrechos superior e inferior de la pelvis y contiene a los órganos urinarios distales, órganos genitales internos y al periné.

