Nombre del Alumno: Wendy Cárdenas Guillén

Parcial: 3er parcial

Nombre de la Materia: Anatomía y fisiología

Nombre del profesor: Felipe Antonio Morales

Nombre de la Licenciatura: Enfermería

Cuatrimestre: 1er cuatrimestre

Partes del HUESO.

Anatomía del hueso

- Tejido compacto. El tejido más rígido y externo de los huesos.
- Tejido poroso. El tejido esponjoso que se encuentra dentro de los huesos.
- Tejido subcondral. El tejido suave que se encuentra al final de los huesos y que está cubierto de otro tipo de tejido denominado cartílago.

1. HUESOS DEL CRÁNEO.

EL TÉRMINO DE CRÁNEO HACE REFERENCIA A LAS ESTRUCTURAS ÓSEAS QUE RECUBREN Y PROTEGEN EL CEREBRO, FORMANDO PARTE DE UN "TODO" QUE ES LA CABEZA.

HUESOS DE LA CARA.

El vicerocraneo también conocido como macizo fácial es una colección de huesos que forman el esqueleto facial.

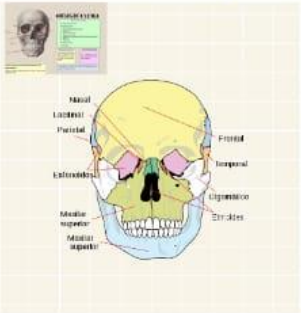

COLUMNA VERTEBRAL.

La columna vertebral está dividida en varias secciones. Las vértebras cervicales forman el cuello.

REGIONES VERTEBRALES.

Consta de dos regiones principales: Troncal y caudal, existen 7 huesos cervicales, con 8 nervios espinales.

Cintura ESCAPULAR.

Conjunto formado por el hueso omóplato o escápula.

1. ACRÓNIMO CLAVICULAR.

Formada entre la parte superior de la escápula encontramos un ligamento.
Glenohumeral anterior el cual presenta menor cobertura en su parte media e inferior.

MIEMBRO SUPERIOR.

Se caracteriza por su gran movilidad y su asombrosa capacidad de manipular objetos.

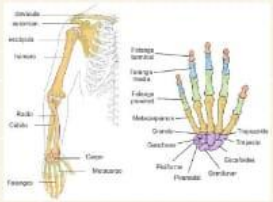

CINTURA PÉLVICA.

SE CARACTERIZA POR DOS COXALES Y EL SACRO.

Los coxales son 2 huesos que se unen a nivel del sacro.

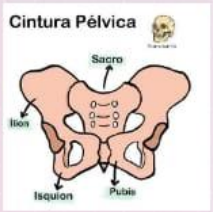

PELVIS.

En la pelvis se puede distinguir pelvis mayor y pelvis menor.
Las alas del coxal están más abiertas en la pelvis de la mujer porque es ahí donde esta el feto.