



***Nombre del Alumno: Joana lizeth Jiménez Juárez***

***Nombre del tema: Esqueleto axial y apendicular***

***Parcial :3errcial***

***Nombre de la Materia : anatomía y fisiología***

***Nombre del profesor: Jaime helaría cerón***

***Nombre de la Licenciatura: Lic. enfermería***

***Cuatrimestre: I mer cuatrimestre***

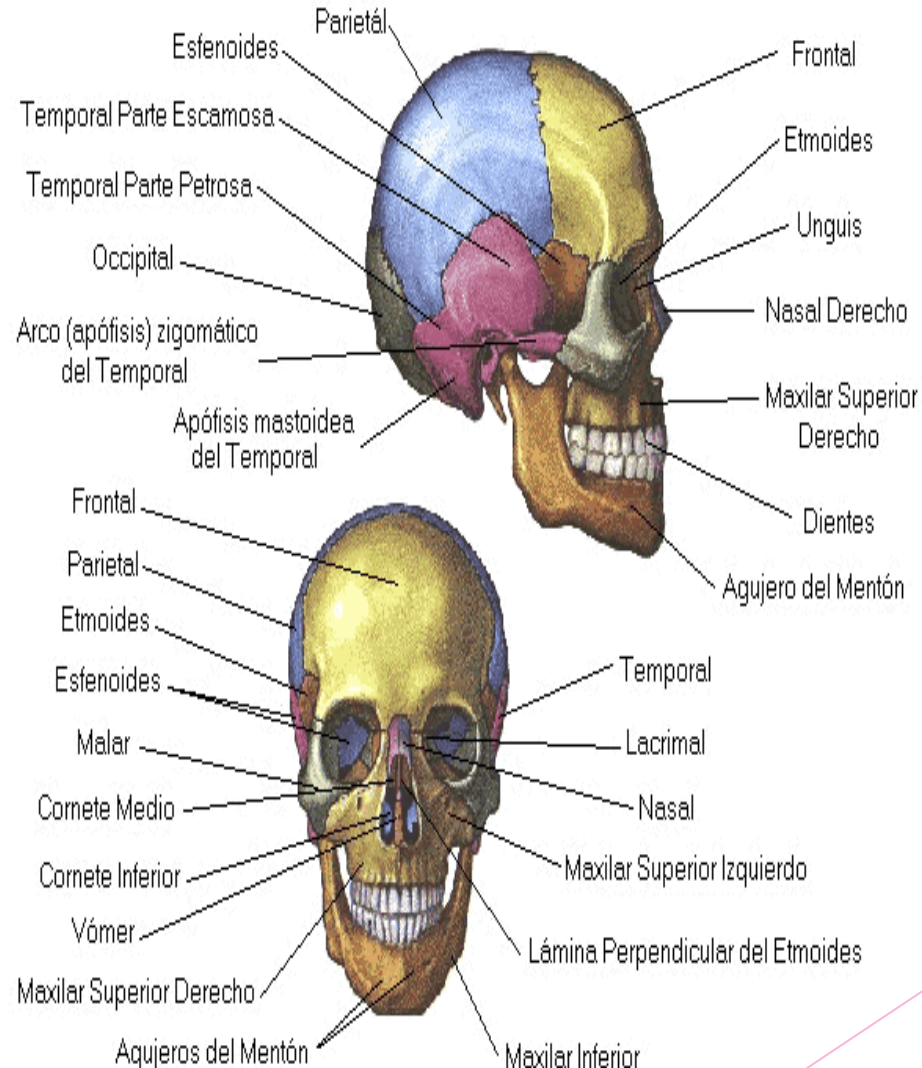
**PICHUCALCO CHIAPAS A 13 DE NOVIEMBRE DEL 2022**

# **MAPA CONCEPUAL**

# ESQUELETO AXIAL Y APENDICULAR

## HUESOS DEL CRANEO

El esqueleto axial incluye los huesos que forman la estructura ósea de la cabeza, el esqueleto laríngeo, la columna vertebral y la caja torácica. Los huesos del esqueleto apendicular (los miembros y las cinturas) se unen como apéndices al esqueleto axial.



## HUESO DE LA CARA

Contiene en sus cavidades la mayoría de los aparatos de los sentidos, En la cara hay catorce huesos, Doce son formados por seis pares, Los otros dos son impares o únicos y se localizan en la línea media.

## bibliografía

<https://www.visiblebody.com/es/learn/skeleton/appendicular-skeleton>