

A large, dark blue version of the UDS logo, consisting of the stylized graphic, the letters 'UDS', and the text 'Mi Universidad' below it.

Nombre del Alumno: José Carlos Cerino H.

Nombre del tema: MAPA CONCEPTUAL ESQUELETO AXIAL Y APENDICULAR

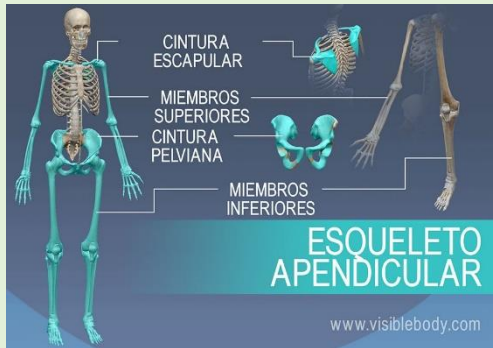
Parcial: Parcial 3.

Nombre de la Materia: Anatomía y fisiología

Nombre del profesor: Jaime Heleria Cerón.

Nombre de la Licenciatura: Licenciatura en Enfermería.

Cuatrimestre: Primer cuatrimestre.



ESQUELETO APENDICULAR

Esqueleto apendicular

Cintura escapular

Consiste en la escapula y la clavícula, conecta los miembros superiores con el axial

Constituyen sitio de unión para los músculos que mueven los hombros y miembros superiores

Cintura pélvica

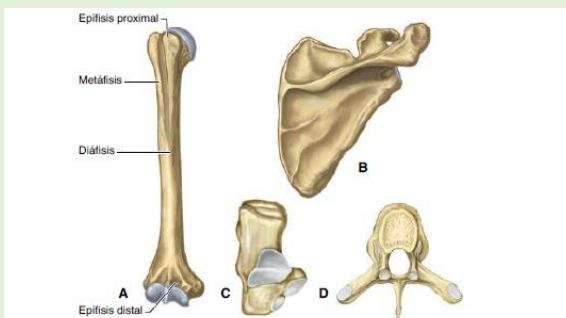
Consiste en un anillo de huesos unidos a la columna vertebral, conecta el esqueleto axial con miembros inferiores

La cintura pelviana consta de los huesos de la cadera derecha y la izquierda. Cada hueso de la cadera es una fusión grande, aplanada de forma irregular de tres huesos: ilion isquion y pubis.

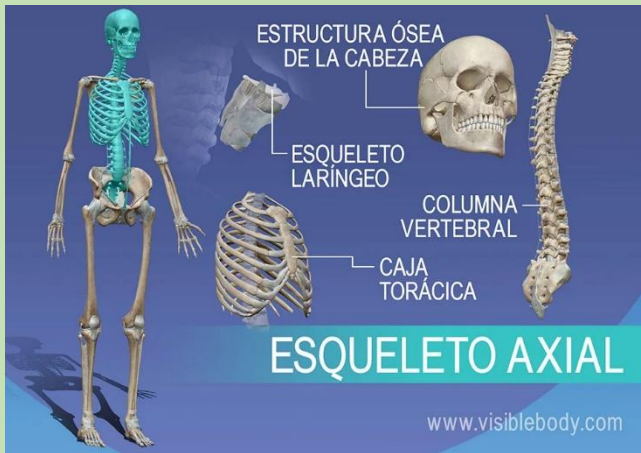Miembros superiores e inferiores

Consiste en los huesos del brazo, antebrazo, muñeca y mano

El fémur, se articula con la tibia y peroné, se articulan con la rodilla, contenida por la rotula y fíbula, también se incluyen tarso, metatarso, falanges



14. Tipos de huesos. A. Hueso largo, húmero. B. Hueso plano, escápula. C. Hueso corto, calcáneo. D. Hueso irregular, ra.



Esqueleto axial

Formado por:

- Cabeza
- Columna
- Costillas
- Esternón

Constituido, además:

- Hueso de la cadera
- Huesos del tronco

Compuesto por huesos planos

Contiene al cerebro, la medula espinal y otros órganos vitales.

Ocupan el eje longitudinal del cuerpo

Huesos planos. Los de la cabeza tienen forma plana

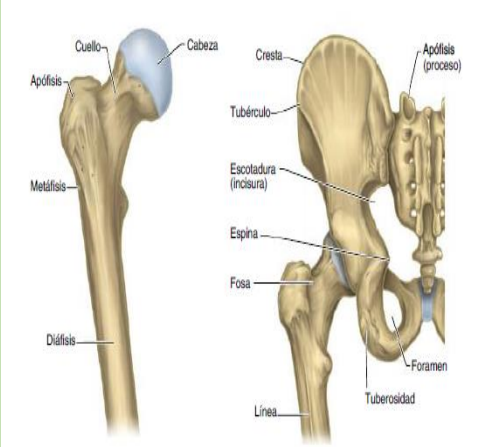


Fig. 1-16. Accidentes de la superficie y partes de los huesos. A. Extremo proximal del fémur derecho, vista anterior. B. Vista posterior del sacro, del coxal y del fémur izquierdos.

Cuadro 1-4. Esqueleto			
Axial	<i>Cráneo</i>	Neurocráneo	Frontal, etmoides, esfenoides, parietal, temporal, occipital, huesecillos del oído
		Viscerocráneo	Maxilar, nasal, lagrimal, cigomático, palatino, cornete nasal inferior, vómer, mandíbula, hioides
	<i>Columna vertebral</i>	Vértebras cervicales, torácicas, lumbares, sacro, cóccix	
	<i>Tórax</i>	Esternón, costillas	
Apendicular	<i>Miembro superior</i>	Cintura pectoral	Escápula, clavícula
		Porción libre	Húmero, cúbito (ulna), radio, huesos del carpo, metacarpianos, falanges
	<i>Miembro inferior</i>	Cintura pelviana	Coxal
		Porción libre	Fémur, rótula (patela), tibia, peroné (fíbula), huesos del tarso, metatarsianos, falanges

Bibliografía

1. PRÓ. ANATOMÍA CLÍNICA. Ed. Médica Panamericana.
Ed. 2 a. 2014.
2. Recuperado de Antología UDS Anatomía y Fisiología I el
/10/2022 a las 9:44 PM.