



Mi Universidad

Mapa Conceptual

Nombre del Alumno: Densee Lineth Bautista Peralta.

Nombre del tema: Esqueleto axial y apendicular.

Parcial: 3er.

Nombre de la Materia: Anatomía y Fisiología.

Nombre del profesor: Jaime Heleria Villegas Lopez.

Nombre de la Licenciatura: Enfermería.

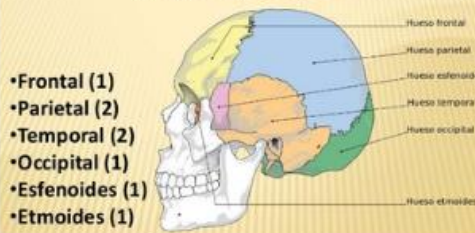
Cuatrimestre: 1er.

ESQUELETO AXIAL Y APENDICULAR

HUESOS DEL CRÁNEO

El cráneo es un conjunto de huesos de la cabeza que forman la parte superior de la cabeza y que encierran y protegen el encéfalo.

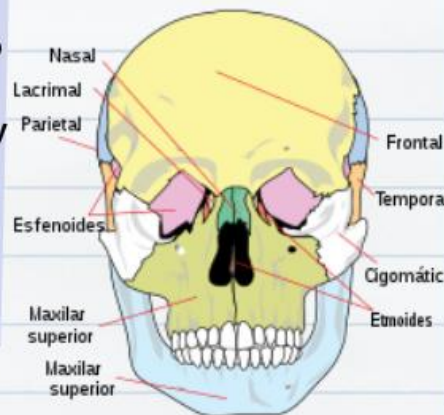
Huesos del cráneo



HUESOS DE LA CARA

El cráneo es una estructura ósea compleja compuesta por dos regiones: el neurocráneo y el viscerocráneo. El esqueleto facial incluye 14 huesos faciales (6 pareados y 2 no pareados)

- 1 Hueso frontal, que forma la frente;
- 2 Huesos temporales, uno de cada lado y lateralmente;
- 2 Huesos parietales, uno de cada lado y arriba;
- 1 Hueso occipital, en la parte posterior e inferior
- 1 Hueso etmoides, entre el frontal y el esfenoides.
- 1 Hueso esfenoides, en la base del cráneo



-Huesos pareados:
Cornetes nasales, huesos nasales, maxilares, huesos palatinos, huesos lagrimales, huesos cigomáticos.

-Huesos no pareados:
Mandíbula, vómer.