



Mi Universidad

SÚPER NOTA

NOMBRE DEL ALUMNO: MARIA MAGALI GOMEZ GARCIA

NOMBRE DEL TEMA: POSICIONES ANATOMICAS


PARCIAL: I

NOMBRE DE LA MATERIA: FUNDAMENTOS DE ENFERMERÍA

NOMBRE DEL PROFESOR: SANDRA YAZMIN RUIZ FLORES

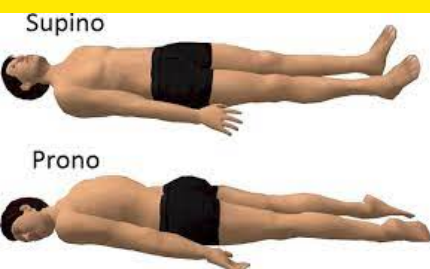
NOMBRE DE LA LICENCIATURA: ENFERMERIA

CUATRIMESTRE: I



POSICIONES ANATOMICAS.

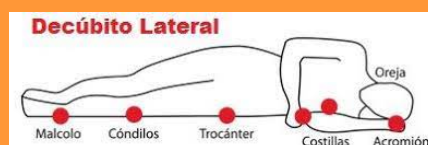
POSICION DECUBITO.



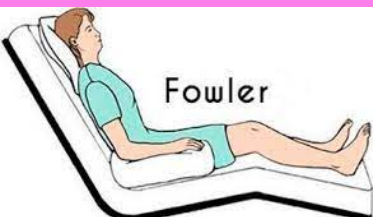EL PACIENTE ESTA ACOSTADO SOBRE SU ESPALDA. SUS PIERNAS ESTAN EXTENDIDAS Y SUS BRAZOS ALINEADOS A LO LARGO DEL CUERPO. ES UNA POSICION UTILIZADA PARA LA EXPLORACION DEL ABDOMEN, PIERNAS Y EXTREMIDADES, ASI COMO PARA LA PALPACION DE LAS MAMAS EN LAS MUJERES.

DECUBITO LATERAL.

EL PACIENTE SE ENCUENTRA ACOSTADO DE LADO. EL BRAZO SUPERIOR SEGUN EL LADO EN LA QUE SE HALLA REPOSTADO SE HALLA POR DELANTE DEL CUERPO. LAS PIERNAS EXTENDIDAS, UN POCO FLEXIONADAS SU NOMBRE DEPENDE DEL LADO DEL CUERPO QUE ESTE EN CONTACTO CON EL PLANO HORIZONTAL, IZQUIERDA O DERECHA. ES UNA POSICION UTILIZADA PARA ALGUNAS CIRURGIAS, PARA ALTERAR POSICIONES EN PACIENTES ENCAMADOS, EN ASEO Y CONFORT, ENTRE OTROS.



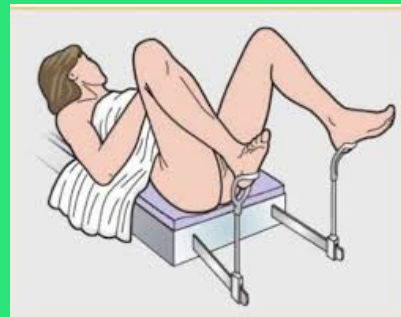POSICION FOWLER.



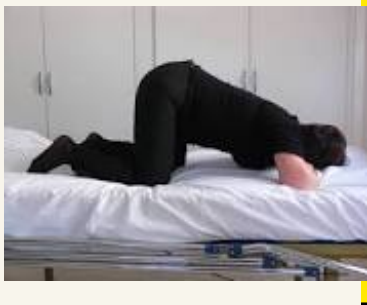EL PACIENTE SE ENCUENTRA SEMISENTADO EN LA CAMA CON LA CABECERA EN UN ANGULO DE 45. LAS PIERNAS SE ENCUENTRAN EN LIGERAMENTE FLEXIONADAS. SE SUELE USAR ESTA POSICION EN EXPLORACIONES DE CABEZA, OJO, CUELLO, OIDOS, NARIZ, GARGANTA Y TORAX.

POSICION GINECOLOGICA.

EL PACIENTE SE HALLA ACOSTADO BOCA ARRIBA. LA CADERA Y LAS RODILLAS ESTAN FLEXIONADAS EN UN ANGULO DE 90. UTILIZADAS FRECUENTEMENTE EN GINECOLOGIA, PARA EXAMENES MANUALES Y PARA LA EXPLORACION DE EMBARAZADAS.



POSICION GENUPECTORAL.



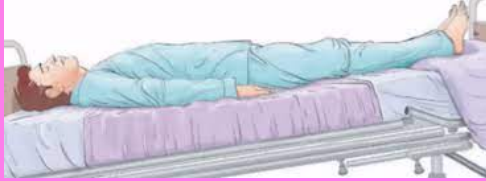EL PACIENTE DEBE AROLLIDARSE Y LUEGO FLEXIONA LA CINTURA DE FORMA QUE LAS CADERAS QUEDAN ARRIBA Y LA CABEZA EN EL SUELO, SE APOYA SOBRE SU PECHO Y SUS RODILLAS. UTILIZADA EN EXPLORACIONES RECTALES.

POSICION SIMS O SEMIPRONO.

LA CADERA SUPERIOR Y LA RODILLA SE ENCUENTRAN FLEXIONADAS HACIA EL PECHO. LA CABEZA SE ENCUENTRA LATERALIZADA LEVEMENTE. ES UNA POSTURA FRECUENTE EN EXPLORACIONES DEL RECTO, ADMINISTRACION DE ENEMAS Y MEDICAMENTOS VIA RECTAL.



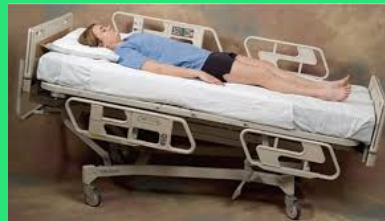POSICION DE TRENDELENBURG.



EL PACIENTE SE UBICA EN DECUBITO SUPINO, LA DIFERENCIA ES EL DE LA SUPERFICIE, QUE SE ENCUENTRA INCLINADA EN 45. LA CABEZA SE ENCUENTRA ABAJO EN RELACION A LOS PIES. SE SUELE UTILIZAR EN PACIENTES CON SHOCK, LIPOTIMIAS, ENTRE OTRAS.

POSICION DE ANTITRENDELENBURG.

SE ENCUENTRA INCLINADO EN 45 PERO LA CABEZA SE ENCUENTRA ELEVADA EN RELACION A LOS PIES. SE SUELE UTILIZAR EN CIRURGIAS SU CUELLO, CARA, Y GRANELO CON EL FIN DE DISMINUIR EL RIESGO SANGUINEO Y EVITAR COMPLICACIONES PREVENIBLES.



BIBLIOGRAFIA:
[HTTPS://REVISTAMEDICA.COM](https://revistamedica.com)