



Mi Universidad

Super – nota.

Nombre del Alumno: José Carlos Cerino H.

Nombre del tema: Posiciones clínicas. Super – nota.

Parcial: Primer parcial.

Nombre de la Materia: Fundamentos de Enfermería.

Nombre del profesor: Sandra Jiménez.

Nombre de la Licenciatura: Licenciatura en Enfermería.

Cuatrimestre: Primer Cuatrimestre.

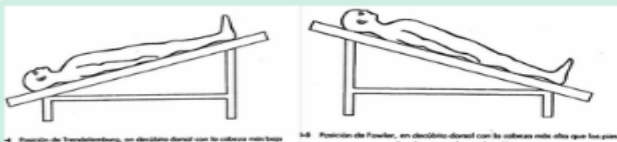
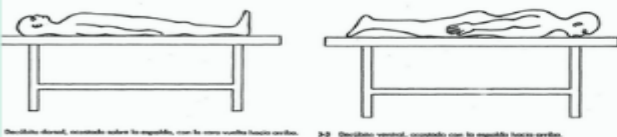
Lugar y Fecha de elaboración: Pichucalco, Chiapas a 19 de septiembre del 2022.

Posiciones anatómicas.

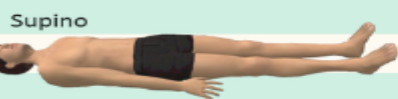Todas las descripciones anatómicas se realizan a partir de una posición de referencia. La posición anatómica de referencia, para todas las descripciones, se define de la siguiente manera, cuerpo humano de pie, erguido, con la mirada al frente, los miembros superiores a ambos lados del tronco con las palmas de las manos hacia adelante y los miembros inferiores juntos, con los pies paralelos y sus dedos hacia adelante. Los pacientes pueden encontrarse en otras posiciones. en la posición de **decúbito supino**, el cuerpo se encuentra acostado horizontalmente, con la espalda apoyada boca arriba. **Decúbito prono** el cuerpo se encuentra acostado boca abajo. Por ultimo, en el **decúbito lateral**, esta acostado apoyado sobre un lado. solo por mencionar algunos los cuales veremos a continuación.

Posiciones.

Como se menciono anteriormente, **Decúbito dorsal, decúbito ventral, decúbito lateral** agregando **Trendelemburg, Fowler** y **ginecológica**, son posiciones anatómicas empleadas en la clínica.

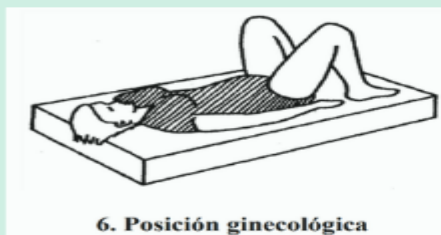


Decúbito dorsal o supino: El cuerpo esta acostado sobre la espalda, con la boca hacia arriba y las palmas de las manos hacia arriba.



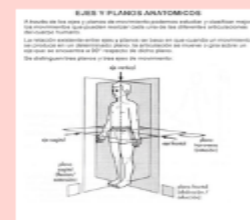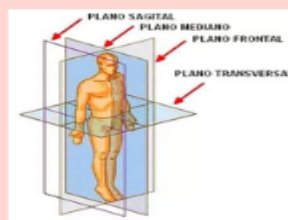
Decúbito ventral o prono: El cuerpo esta acostado sobre el vientre con la espalda hacia arriba.

Posición ginecológica : la paciente está acostada sobre la espalda, con los miembros inferiores separados, dirigidos hacia arriba, con las rodillas flexionadas




6. Posición ginecológica

Planos.



Por el contrario al hablar de planos se habla de ejes o líneas imaginarios.

Plano mediano o medio-sagital: Línea media perpendicular al plano coronal que divide al cuerpo humano en dos partes asimétricas derecha e izquierda.

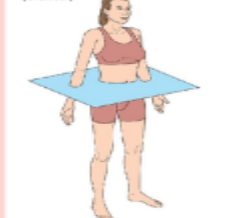


Plano Coronal o Frontal: Es el plano que se traza a través de la línea longitudinal media que pasa por las orejas y divide al cuerpo en dos partes no iguales, **anterior** y **posterior**. Se llama coronal debido a que pasa por la sutura coronal (articulación del hueso frontal con los dos parietales).

Plano frontal



Plano transversal: Divide el cuerpo en parte inferior (Podalica) y parte superior (Cranial)



Plano horizontal, axial o transversal: Divide al cuerpo en una mitad superior e inferior

Los planos dividen al cuerpo en dos hemisferios, que derivan de 3 dimensiones del espacio, formando ángulos rectos entre ellos por su disposición (6). Para esto, distinguimos tres planos, el Sagital, Frontal y Transversal y sus ejes son; Transversal, Anteroposterior y Vertical o perpendicular.

Referencias

1. Pró, Eduardo. Anatomía Clínica / Eduardo Pró; 2° Ed. Ciudad Autónoma de Buenos Aires, Medica Panamericana, 2014.
2. Moore, K. L., Agur, A. M., & Dalley, A. F. (2015). Fundamentos de Anatomía con orientación clínica (5a. ed.
3. Recuperado de : Dr. Jaime Heleria Cerón. Anatomía y Fisiología I. 2022

Referencias

1. Pró, Eduardo. Anatomía Clínica / Eduardo Pró; 2º Ed. Ciudad Autónoma de Buenos Aires, Medica Panamericana, 2014.
2. Moore, K. L., Agur, A. M., & Dalley, A. F. (2015). Fundamentos de Anatomía con orientación clínica (5a. ed.
3. Recuperado de : Dr. Jaime Heleria Cerón. Anatomía y Fisiología I. 2022

Ilustración 1. Referencias.