



**Mi Universidad**

**SÚPER NOTA**

*NOMBRE DEL ALUMNO: MARISOL LÓPEZ ORDOÑEZ*

*NOMBRE DEL TEMA: POSICIONES ANATOMICAS*

*PARCIAL: 1*

*NOMBRE DE LA MATERIA: FUNDAMENTOS DE ENFERMERIA*

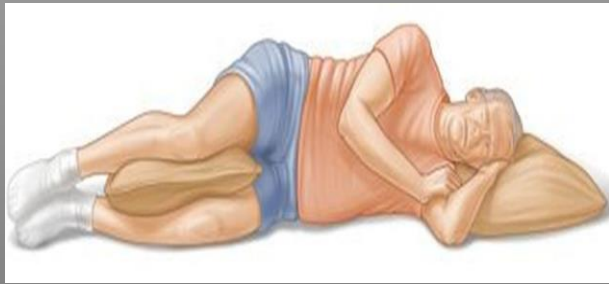*NOMBRE DEL PROFESOR: SANDRA YAZMIN RUIZ FLORES*

*NOMBRE DE LA LICENCIATURA: ENFERMERÍA*

*CUATRIMESTRE: 1*

## **DECÚBITO SUPINO.**

El paciente está acostado sobre su espalda. Sus piernas están extendidas y sus brazos alineados a lo largo del cuerpo. Es una posición utilizada para la exploración del abdomen, piernas y extremidades, así como para la palpación de las mamas mujeres.

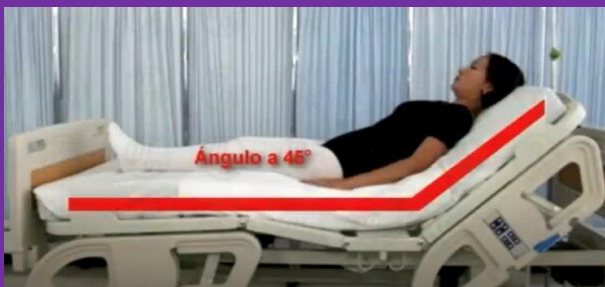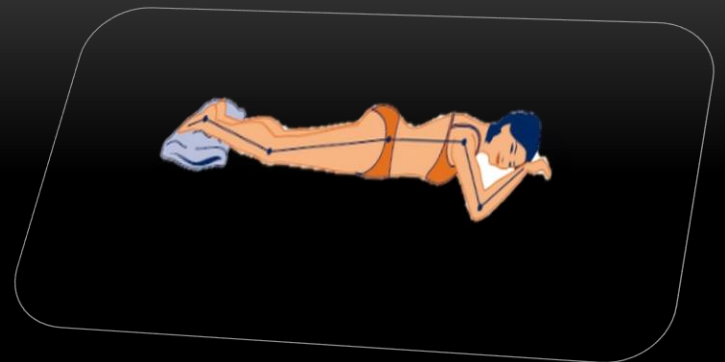


## **DECÚBITO LATERAL.**

El paciente se encuentra acostado de lado. El brazo superior (según el lado en el que se haya recostado) se halla por delante del cuerpo. Las piernas extendidas, un poco flexionadas. Su nombre depende del lado del cuerpo que está en contacto con el plano horizontal; izquierdo o derecho. Es una posición utilizada para algunas cirugías, para alternar posiciones en pacientes encamados, en aseo y confort, entre otros.

## **DECÚBITO VENTRAL.**

El paciente permanece acostado sobre su abdomen, cabeza ladeada a la izquierda o a la derecha con los brazos extendidos a lo largo de su cuerpo o flexionados y colocados a ambos de la cabeza, las piernas se encuentran extendidas. Se suele utilizar esta postura en algunas cirugías, en exploración física y en pacientes post-operados de la zona dorsal.

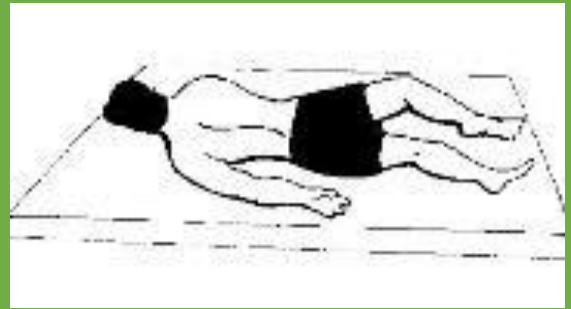


## **POSICIÓN FOWLER.**

El paciente se encuentra semisentado en la cama con la cabecera en un ángulo de 45°. Las piernas se encuentran ligeramente flexionadas. Los pacientes con patologías respiratorias prefieren esta postura debido a que facilita la expansión pulmonar. Se suele usar esta posición en exploraciones de cabeza, ojos, cuello, oídos, nariz, garganta y tórax. Existen su variante que es la posición "semi fowler" en la que solo cambia el ángulo y se utiliza en 30°.

## **POSICIÓN SIMS O SEMIPROMO.**

Similar a decúbito lateral, pero el brazo inferior queda hacia atrás y el brazo superior queda flexionado hacia arriba. La cadera superior y la rodilla se encuentran flexionadas hacia el pecho. La cabeza se encuentra lateralizada levemente. Es una postura frecuente en exploraciones del recto, administración de enemas y medicamentos vía rectal.



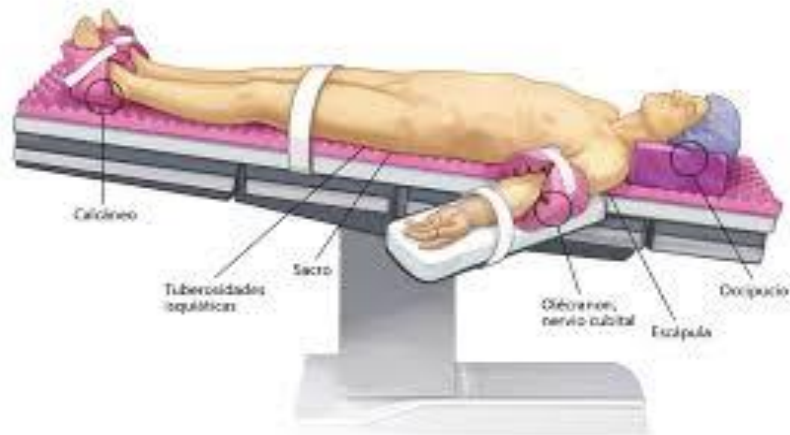
## **Posición ginecológica.**

El paciente se halla acostado boca arriba. La cadera y las rodillas están flexionadas en un Angulo de 90°. Utilizadas frecuentemente en ginecología, para exámenes manuales y para la exploración de embarazadas.



## **POSICIÓN DE TRENDELEBURG.**

El paciente se ubica en decúbito supino, la diferencia es el de la superficie, que se encuentra inclinado en 45°. La cabeza se encuentra abajo en relación a los pies. Se suele utilizar en pacientes con shock, lipotimias, entre otras.



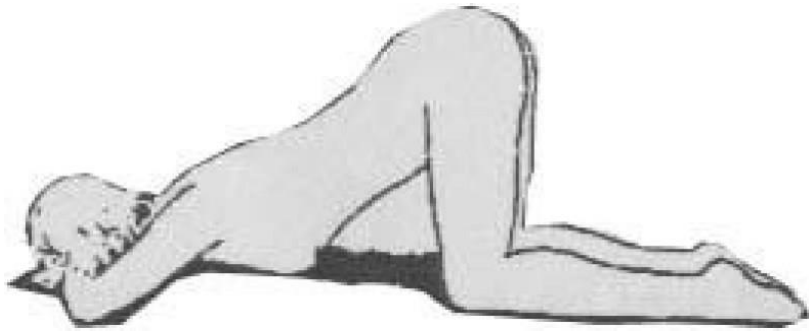
## **POSICIÓN DE ANTITRENDELEBURG.**

Es la posición a la anteriormente explicada, el plano del cuerpo se encuentra inclinado en 45° pero la cabeza se encuentra elevada en relación a los pies. Se suele utilizar en cirugías su cuello, cara y cráneo con el fin de disminuir el riesgo sanguíneo y evitar complicaciones prevenibles.



## **POSICIÓN GENUPECTURAL.**

También conocida en menor frecuencia, como la posición mahometada. El paciente debe arrodillarse y luego flexiona la cintura de forma que las caderas quedan arriba y la cabeza en el suelo, se apoya sobre su pecho y rodillas. Utilizada en exploraciones rectales.



### **Bibliografía:**

- Adams. Posiciones anatómicas y material médico-quirúrgico de utilización más común.