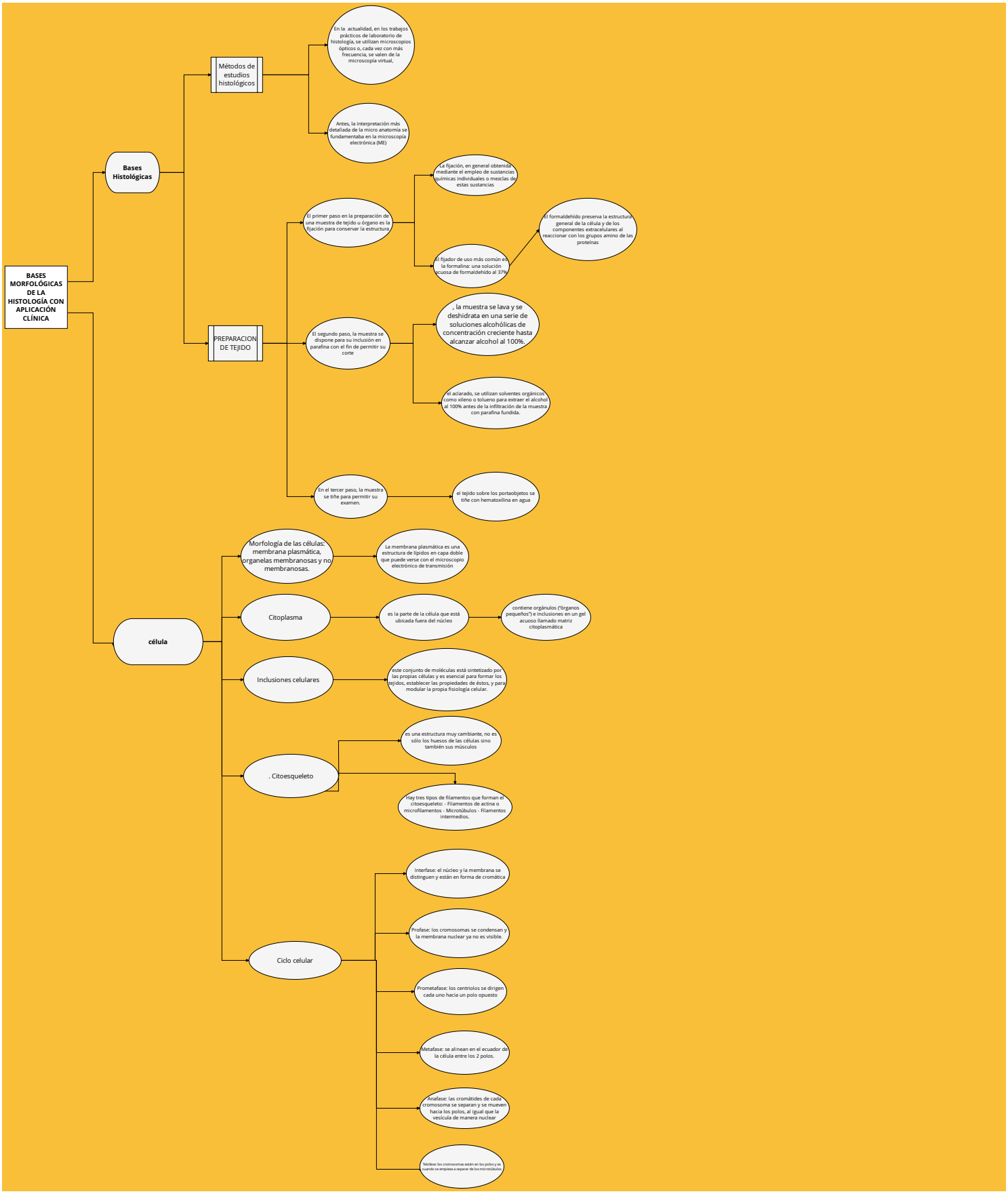
BASES MORFOLÓGICAS DE LA HISTOLOGÍA CON APLICACIÓN CLÍNICA
Bases Histológicas
Métodos de estudios histológicos
En la actualidad, en los trabajos prácticos de laboratorio de histología, se utilizan microscopios ópticos o, cada vez con más frecuencia, se valen de la microscopía virtual,
Antes, la interpretación más detallada de la micro anatomía se fundamentaba en la microscopía electrónica (ME)
PREPARACION DE TEJIDO
El primer paso en la preparación de una muestra de tejido u órgano es la fijación para conservar la estructura
La fijación, en general obtenida mediante el empleo de sustancias químicas individuales o mezclas de estas sustancias
El fijador de uso más común es la formalina: una solución acuosa de formaldehído al 37%
Si formaldehído preserva la estructura general de la célula y de los componentes extracelulares al reaccionar con los grupos amino de las proteínas
El segundo paso, la muestra se dispone para su inclusión en parafina con el fin de permitir su corte
, la muestra se lava y se deshidrata en una serie de soluciones alcohólicas de concentración creciente hasta alcanzar alcohol al 100%.
el aclarado, se utilizan solventes orgánicos como xileno o tolueno para extraer el alcohol al 100% antes de la infiltración de la muestra con parafina fundida.
En el tercer paso, la muestra se tiñe para permitir su examen.
el tejido sobre los portaobjetos se tiñe con hematoxilina en agua
célula
Morfología de las células: membrana plasmática, organelas membranosas y no membranosas.
La membrana plasmática es una estructura de lípidos en capa doble que puede verse con el microscopio electrónico de transmisión
Citoplasma
es la parte de la célula que está ubicada fuera del núcleo
contiene orgánulos ("órganos pequeños") e inclusiones en un gel acuoso llamado matriz citoplasmática
Inclusiones celulares
este conjunto de moléculas está sintetizado por las propias células y es esencial para formar los tejidos, establecer las propiedades de éstos, y para modular la propia fisiología celular.
. Citoesqueleto
es una estructura muy cambiante, no es sólo los huesos de las células sino también sus músculos
Hay tres tipos de filamentos que forman el citoesqueleto: - Filamentos de actina o microfilamentos - Microtúbulos - Filamentos intermedios.
Ciclo celular
Interfase: el núcleo y la membrana se distinguen y están en forma de cromática
Profase: los cromosomas se condensan y la membrana nuclear ya no es visible.
Prometafase: los centriolos se dirigen cada uno hacia un polo opuesto
Metafase: se alinean en el ecuador de la célula entre los 2 polos.
Anafase: las cromátides de cada cromosoma se separan y se mueven hacia los polos, al igual que la vesícula de manera nuclear
Telofase: los cromosomas están en los polos y es cuando se empieza a separar de los microtúbulos