



Dra. Rosvani Margine Morales Irecta

Fernando Ailton Maldonado Hernández

**Hablemos de Cartílago y no olvidemos
al Tejido Subcutáneo**

PASIÓN POR EDUCAR

Microanatomía

1° C

Comitán de Domínguez Chiapas a 15 de octubre de 2022.

Fernando A.

UNIDAD 2

Temas:

- 1) Tejido cartilaginoso → 28/09/2022. Entregas a la
 - 2) Tejido adiposo → 04/10/2022. Lic. Jessica. 12:20 hrs.
- Cualquier esquema menos resumen.
 -> Debe contener: Generalidades, clasificación y componentes.

VIERNES 23/09/2022 → PRACTICA Glucosaminoglicanos
 (gr. hyalos, vitreos)

Tejido

Cartilaginoso.

El cartilago. Es un tejido avascular
 compuesto por condrocitos y una
matriz extracelular extensa.

3 Tipos de Cartilago.

C. Hialino

- Tejido vivo completo
- Matriz con fibros de colágeno
- Tipo II, GAG, proteoglicanos y
glicoproteinas multiadhesivas.
- Matriz amorfa homogénea.
- Aspecto vítreo en el estado vivo.

→ S. de baja fricción.

Lubricación de articulaciones
 sinoviales y distribuye las
 fuerzas aplicadas al hueso.

- El colágeno es la proteína principal de la matriz.

- Proteoglicanos. 3 t. de glucosaminoglicanos.

C. Elástico.

- Presencia de elastina en la matriz.
- → Presenta una densa red de fibras elásticas ramificadas y unidas entre sí
- → Láminas interconectadas de material elástico

Generalidades.

- Proveer soporte flexible para tejidos blandos
- Ubicado en oído externo, conducto auditivo externo.

Macromoléculas.

Complemento C. cartilaginoso.

C. Hialino

↓
A Zonas.

Zona Superficial,
Zona intermedia,
Zona Profunda,
Zona calcificada.

C. Elástico.

↓
El material elástico
contiene propiedades
elásticas al tejido
cartilaginoso,
además de la
distenciabilidad
y maleabilidad
que son caracterís-
ticas del C. hialino.


Fibrocartilago.

↓
Capaz de realizar
2 tipos de
crecimientos.

↓
Por oposición:
Se forma cartilago
nuevo sobre la
superficie de un
cartilago
preexistente.

↓
Crecimiento intersti-
cial:

Proceso de for-
mación de cartilago
nuevo al interior
de un cartilago
preexistente.



TEJIDO ADIPOSEO

Es un tejido conjuntivo especializado que desempeña una función importante en la homeostasis energética.

En el tejido conjuntivo laxo se encuentran células adiposas o adipocitos, solos o en grupos.

Almacenan las reservas de energía en las gotitas lipídicas como triglicéridos.

ADIPOSITOS

Regulan el metabolismo energético mediante la secreción de sustancias paracrinas y endocrinas.

Su densidad energética es de aprox. 37.7 kJ/g (9 kcal/g)

Es considerado un órgano endocrino importante.

DOS TIPOS:

TEJIDO ADIPOSEO BLANCO (Unilocular)

TEJIDO ADIPOSEO PARDO (Multilocular)

- Predominante en el humano adulto.
- 10% del PCT de un individuo saludable normal.

- Abundante en neonatos y reducido en los adultos.

Función T.A.B.

- Almacenamiento de energía, aislamiento térmico, amortiguación de los órganos vitales y secreción de hormonas.
- Secreta una variedad de adipocinas que incluyen hormonas, factores de crecimiento y citocinas.

- Tejido termogénico esencial
- En neonatos, representa casi el 5% de la masa C.T. y se localiza en el dorso

- Se diferencian a partir de las células madre mesenquimatosas bajo el control de los factores de transcripción PRDM16/PGL-1



Practica #1: PREPARANDO LOS TEJIDOS

MATERIAL:

- Piel de cerdo
- Corazón Cerdo
- Hígado Cerdo
- Carne de cerdo, res o pollo
- Tejido adiposo (gordo) de res o cerdo
- 5 recipientes estériles (Bns)
- 5 recipientes no estériles
- Charola (Kaita)
- Jabón para trastes (Kaita)
- Esponja (Luis)
- Toallas de cocina (Kaita)
- Trapo de tela (omar)
- 1 lt Acetona pura (Alexa)
- 1 lt Alcohol 97% (Luis)
- 500 ml formaldehido 37%
- 3 Jeringas de 10 ml (Kaita)
- Cinta testigo o adhesiva (Dro)
- Estuche de disección (Luis)
- Bisturí (omar)
- Guantes (Dro)
- Encendedor (omar)
- Plumón permanente (Luis) punta fina

PROCEDIMIENTO:

1. Lavar los recipientes no estériles.
2. Lavar y esterilizar la mesa.
3. Cortar porciones de los tejidos de 3 cm por 3 cm.
4. Lavar los tejidos hasta que el agua salga limpia.
5. Dejar secar.
6. Enjuagar con acetona, sumergiendo completamente todas las partes del tejido.
7. Dejar secar.
8. En solución alcohol-acetona (50:50), mojar los tejidos, escurrir y dejar secar; repetir el procedimiento 10 veces, siempre dejando escurrir y secar.
9. Mientras se dejan secar los tejidos, llenar los recipientes estériles con formaldehido hasta la mitad de este.
10. Etiquetar cada muestra con fecha y hora.
11. Conservar por 2 semanas.

RESULTADOS:

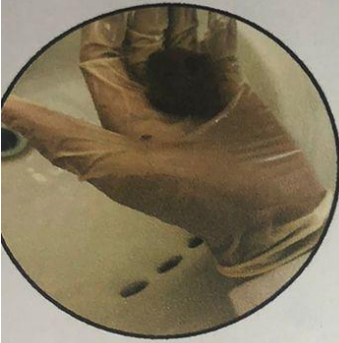
Hacer reporte de practica incluyendo imágenes.

Reporte de practica

No. 1 Nombre de la practica: Preparando los tejidos
 Fecha: 07 de octubre de 2022 Grupo: "C"
 Nombre del alumno: Fernando Ailton Maldonado Hernández

Describe el procedimiento, realiza conclusiones y adjunta imágenes de lo que realizaste durante la práctica.

Nombre del objeto: Tejido adiposo (cerdo), tejido hepático (res) y tejido muscular (pollo)



Para iniciar con el procedimiento primero lavamos los recipientes no estériles que usamos; desinfectamos nuestra área de trabajo con jabón líquido y alcohol, posteriormente tomamos los tejidos y lavamos a tal punto en el que al enjuagar cada uno de ellos, el agua que caía era total o en su mayor parte transparente (limpia) para luego dejar secar cada tejido.

Una vez hecho esto en un recipiente previamente lavado colocamos una cantidad suficiente de acetona para humedecer los tejidos y luego secar para dar paso a la irrigación de estos.

En un segundo recipiente colocamos una solución de 50% alcohol (al 97%) con acetona sin olor. Tomamos una jeringa de 3mL; la cual, le retiramos la aguja y llenamos de la solución a base de alcohol y acetona para llevar a cabo la irrigación donde repetimos este proceso 10 veces que consistía en humedecer los tejidos con la solución, dejar escurrir unos segundos y después secar, todo esto 10 veces por cada tejido.

Una vez realizado todo esto llenamos 3 recipientes estériles hasta la mitad (uno para cada tejido) con formaldehído e introducimos los tejidos y sellamos. Por último, etiquetamos 3 recipientes estériles con fecha (04/10/22) y hora (8:22 am para el tejido muscular, 8:23 am para el tejido adiposo y 8:24 am para el tejido hepático) y guardamos para su conservación.

Handwritten red notes:
 A large red circle is drawn around the word "res" in the object name.
 A red arrow points from the handwritten text "50:50 reducción" to the "Tejido muscular" container in the image.
 The text "50:50 reducción" is written in red ink.

Dra. Hice los 7 reportes de las muestras y no me colocó el "7"



Reporte de practica

No. 2 Nombre de la practica: Observando cosas cotidianas
Fecha: 07 / octubre / 2022 Grupo: "C"
Nombre del alumno: Fernando Milton Maldonado Hernández

Observe la preparación histológica de los objetos al microscopio utilizando los objetivos de 4x, 10x y 40x. En el mismo campo identifique cómo el área observada se va reduciendo a medida que aumenta la imagen y ofrece una mejor resolución.

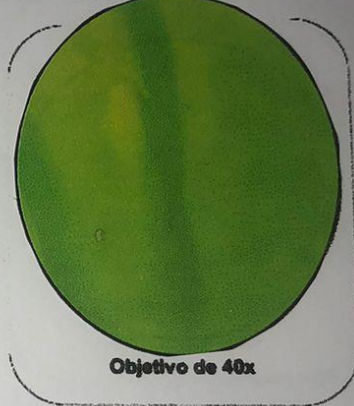Nombre del objeto: hoja verde de geranio



Objetivo de 4x



Objetivo de 10x



Objetivo de 40x

En primera instancia podemos notar ligeramente una ramificación o venas de la hoja de geranio.

Al aumentar el objetivo, alcanzamos a ver con más detalle estas ramificaciones y en la punta de estas ramas, vemos pequeños puntos / manchas

Al enfocarnos en estos puntos anteriormente no podemos decir con claridad lo que es, al aumentar el objetivo, podemos identificar que se trata de un cloroplasto.

Dra. Rosalva M. ...

...

Bibliografía

Wojciech Pawlina, M. H. (2020). *Histología texto y Atlas 8a Edicion*. Barcelona, España:
Wolters Kluwer.