



Marco Emilio Selvas Altuzar

Dra. Rosvani Margine Morales Irecta

Mapas conceptuales

Morfología

1

PASIÓN POR EDUCAR

c

2 pares de Orlingge
 hay dos pares de amígdalas
 las amígdalas palatinas y las
 linguales

La pared posterior
 contiene también
 la amígdala
 faríngea, o
 adenoides, atroces
 de los nanas.


Faringe.

Faringe

o garganta, es
 un tubo de unos
 13cm de lo
 largo que comienza
 en las y se
 extiende hasta el
 nivel cartilago
 cnoides.

R 1/2 ANTRA:
Uta irrigación
con oxígeno

La orofaringe se ubica
 posterior a la cavidad
 oral y se extiende desde
 el paladar blando en dirección inferior.



Paladar blando

- que da forma a lo
 porcion posterior del
 techo en la boca,
 es una estructura formada
 en forma de arco.

Paladar blando

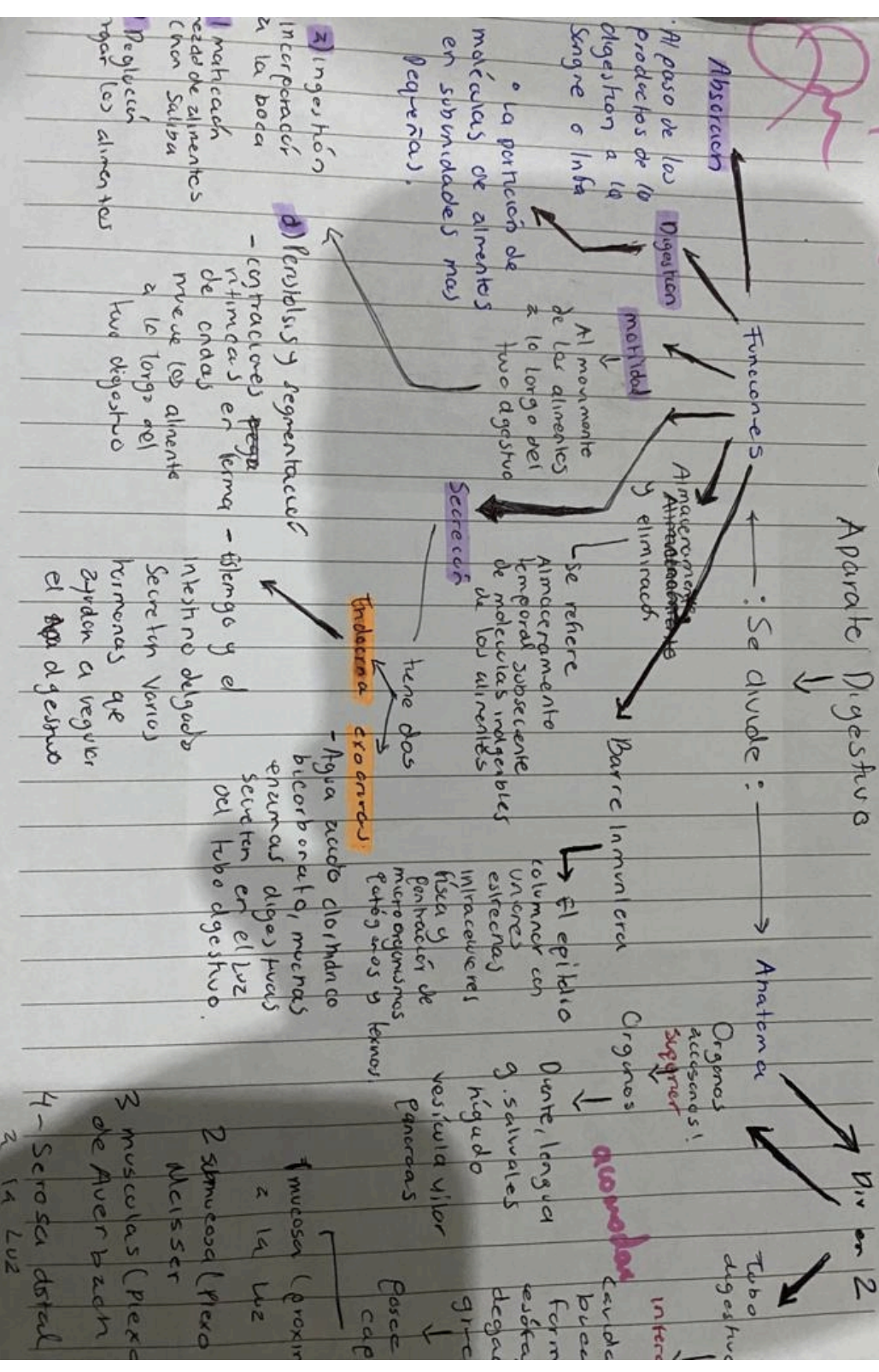
- forma la porcion
 superior posterior
 de la cavidad
 nasal se extiende
 en tres direcciones.

Fauces

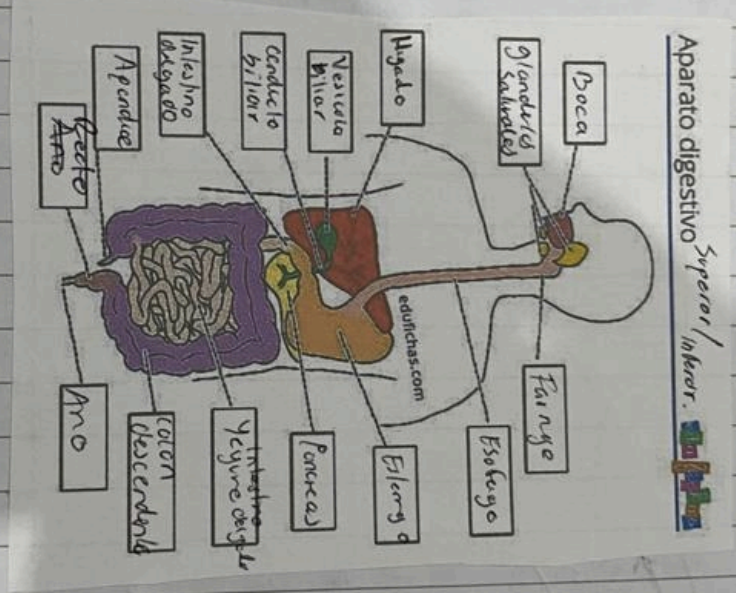
- (garganta)
 que comunica
 con la boca
 - formada
 digestiva y respir

Compendio

Aparato Digestivo



Aparato Digestivo Superior/Inferior
 Digestivo Alto y Bajo,



Pago
 depende
 Intestino
 delgado
 con abundante
 de transclusal
 con descendente
 colon sigmoideas
 - Recto
 Ano

Yeyuno - 11 cm
 longitud de 5-5 a 7
 funciones de digestión

Pancreas

El jugo pancreático
 que secreta al
 duodeno. pancreático
 y lípidos

Colon
 longitud de 1.5

La mitad proximal
 con la absorción
 agua y electrolitos

Recto - Ano

Cuando las heces
 penetran en el
 recto y la digestión
 entre otras, por
 la defecación.


Cartilagos cornicivados
 - Son piezas triangulares de cartilago hialino ubicadas en el borde posterior de **del cartilago encicoides**, la cual forma articulaciones, ~~estas~~ Ubicadas en el medio superior de cada cartilago

Cartilago Cuneiformes
 (en forma de cona)
 Pares son cartilagos elásticos ubicados por delante del cartilagos cornicivados sostienen los pliegues vocales y la parte lateral de las epiglottis.

Ligamento cricoitiroideo
 Conecta el cartilago encicoides con el tiroideo.
 Cartilago anterior del Pares, son piezas triangulares de cartilago hialino ubicadas en el borde superior de cartilago

Estructuras productoras de la voz.

- La membrana mucosa de la laringe forma dos pares de pliegues un par llamado **Pliegues vestibulares** (cuerdas vocales falsas) y un par inferior denominado **Pliegues Vocales** → **Cuerda Vocales Verdaderas.**



Entre el espacio pliegues vestibulares se le conoce como **hendiduras vestibular**, El, ventriculo laríngeo es una expansión lateral.

Cartilago cricoides
 es un anillo de cartilago hialino que se forma la pared inferior de la laringe.

Se adhieren al primer anillo de cartilago de la tráquea mediante el ligamento cricotraqueal.
 El **ligamento cricotraqueal** conecta el cartilago cricoides con el tiroideo.

1/2 **Ausita:** Complementos con características de las cavidades del y de las vasos sanguíneos

Sistema Cardiovascular

Fases del ciclo cardíaco

Sístole

Diástole

- arterias
- venas
- capilares
- arterioles
- venulas
- capilares
- arterias
- venas
- capilares
- arterioles
- venulas
- capilares

Es el momento cuando el corazón se contrae

Es el momento cuando el corazón se relaja

Es la cantidad de sangre que expulsa el corazón en un minuto

Gasto cardíaco

Formula $GC = VS \cdot FC$

Es influenciado por un conjunto de fibras miocárdicas que producen y transmiten impulsos eléctricos de forma automática, rítmica y ordenadamente al corazón, para que este se contraiga.

- Nodo SA
- Nodo AV
- Haz de His
- Ramificaciones fasciculares
- Fibras de Purkinje

Circulación mayor
Lleva la sangre oxigenada del corazón a todas las regiones del cuerpo, excepto a los pulmones y luego regresa al corazón.

Circulación menor
Lleva la sangre desoxigenada desde el corazón a los pulmones para intercambiar dióxido de carbono en los globos rojos.