



**Nombre: Regina Hernández Abarca**

**Docente: Daniel López Castro**

**Asignatura: Crecimiento y desarrollo**

**PASIÓN POR EDUCAR**

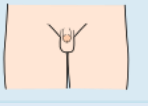
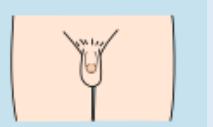


**Grupo: C**


**Grado: 3**

Comitán de Domínguez Chiapas a 17 de septiembre del 2022.





# Estadios de tanner y desarrollo sexual del varón y la mujer


## Varón

Estadio	Genitales	Edad prom	Vello pubiano	Edad prom
I 	Aspecto infantil		Aspecto infantil	
II 	Volumen testicular en 3 cc.	11.64	Escaso, largo, poco pigmentado ligeramente rizado en la base del pene o del escroto.	13.4
III 	Enrojecimiento de la piel del escroto. Aumento del pene en longitud con pequeño aumento en la circunferencia del mismo.	12.85	Rizado, grueso más pigmentado (oscuro), de mayor cantidad.	13.9
IV 	Aumento de la longitud y circunferencia del pene. Desarrollo del glande escroto ha aumentado más de tamaño. Piel del escroto más oscura.	13.77	Abundante característico a adulto limitado al pubis.	14.4

<p>V</p> 	<p>Tamaño y características adulto.</p>	<p>14.72</p>	<p>Se extiende hacia ingle y cicatriz umbilical. Adquiere características del adulto.</p>	<p>15.2</p>
--	---	--------------	---	-------------

*Mujer*

Estadio	Genitales	Edad prom	Vello pubiano	Edad prom
<p>I</p> 	<p>Aspecto Infantil</p>		<p>Aspecto Infantil</p>	
<p>II</p> 	<p>Estadio de botón mamario: areola aumentada de diámetro y pigmentada, la mama y el pezón son elevados formando un montículo.</p>	<p>11.5</p>	<p>Vello escaso, distribuido en los labios mayores, fino, liso, poco pigmentado.</p>	<p>11.7</p>
<p>III</p> 	<p>Desarrollo del pezón y mayor crecimiento. El aspecto asemeja a la mama adulta.</p>	<p>12.5</p>	<p>Vello aumenta en cantidad.</p>	<p>12.4</p>
<p>IV</p> 	<p>La areola continúa creciendo y forma un</p>	<p>14.4</p>	<p>pubis o monte de venus. Características similares a las</p>	<p>14.4</p>

	<p>montículo secundario que sobresale de la pirámide mamaria. Aparecen corpúsculos de Morgani.</p>		<p>anteriores. Extensión limitada al pubis o monte de venus.</p>	
<p>V</p> 	<p>Configuración adulta. No hay separación de la areola del resto de la pirámide mamaria, estando en un mismo plano.</p>	14.4	<p>Distribución característica del adulto, terminando en forma triangular.</p>	14.4

