




**PASIÓN POR EDUCAR**



**Alumno:** Martín Mar Calderón  
**Profesor:** Daniel López Castro  
**Tema:** Estadios de Tanner  
**Materia:** Crecimiento y Desarrollo  
**Grado:** 3°  
**Grupo:** "C"

Comitán de Domínguez, Chiapas a 17 de septiembre de 2022.

 UDS Mi Universidad

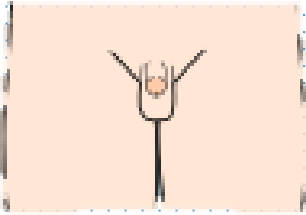





 @UDS\_universidad

[www.uds.mx](http://www.uds.mx)

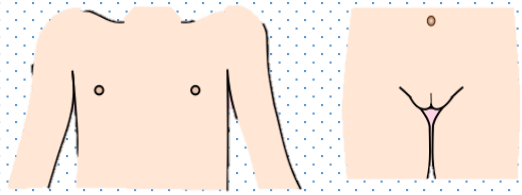
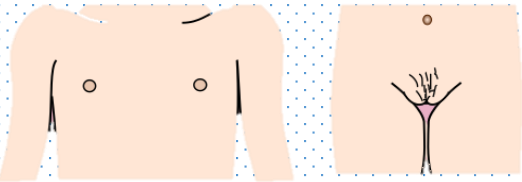
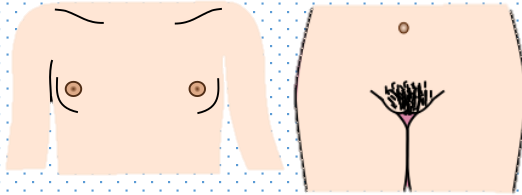
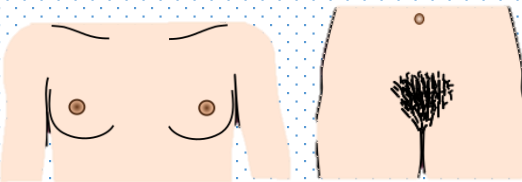
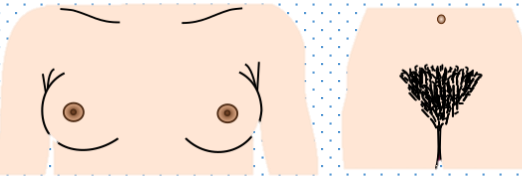
**Mi Universidad**

Tel. 01 800 837 86 68

# INDICADORES DEL DESARROLLO SEXUAL DEL VARÓN

IMAGEN	ESTADIO	GENITALES	EDAD PROMEDIO	VELLO PUBIANO	EDAD PROMEDIO
	I	Aspecto infantil		Aspecto infantil	
	II	Volumen testicular en 3 cc	11.64	Escaso, largo, poco pigmentado, ligeramente rizado en la base del pene o escroto	13.4
	III	Enrojecimiento de la piel del escroto, aumento del pene en longitud con pequeño aumento en la circunferencia del mismo  Aumento progresivo del tamaño del escroto	12.85	Rizado, grueso, más pigmentado (oscuro), de mayor cantidad	13.9
	IV	Aumento de la longitud y circunferencia del pene.  Desarrollo del glande. Escroto ha aumentado más de tamaño. Piel del escroto más oscura.	13.77	Abundantes características del adulto pero limitado al pubis	14.4
	V	Tamaño y características de adulto	14.72	Se extiende hacia la ingle y cicatriz umbilical. Adquiere características del adulto	15.2

# INDICADORES DEL DESARROLLO SEXUAL DE LA MUJER

IMAGEN	ESTADIO	GENITALES	EDAD PROMEDIO	VELLO PUBIANO	EDAD PROMEDIO
	I	Aspecto infantil		Aspecto infantil	
	II	Estadio de botón mamario  Areola aumentada de diámetro y pigmentada, la mama y el pezón son elevados formando un montículo	11.5	Vello escaso, distribuido en los labios mayores, fino, liso, poco pigmentado	11.7
	III	Desarrollo del pezón y mayor crecimiento. El aspecto asemeja a la mama adulta	12.5	Vello aumenta en cantidad, comienza a espaciarse hacia el pubis o monte de venus.	13.9
	IV	La areola continúa creciendo y forma un montículo secundario que sobresale de la pirámide mamaria.  Aparecen corpúsculos de Morgani	14.4	Características similares a los anteriores. Extensión limitada al pubis o monte de venus	14.4
	V	Configuración adulta. No hay separación de la areola del resto d la pirámide mamaria, estando en un mismo plano.	14.4	Distribución característica del adulto, terminando en forma triangular.	14.4

**Bibliografía:** Norma Oficial Mexicana NOM -008-SSA2-1993, Control de la nutrición, crecimiento y desarrollo del niño y del adolescente. Criterios y procedimientos para la prestación de l servicio