



Universidad del sureste
Campus Comitán
Licenciatura en Medicina Humana

**Estadios de Tanner y desarrollo sexual
del varón y de la mujer**

Carlos Rodrigo Velasco Vázquez

Grupo "B"

Tercer semestre

Crecimiento y desarrollo

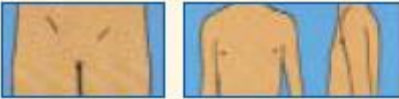




**Nombre del Docente Daniel López
Castro**

Comitán de Domínguez Chiapas a 12 de septiembre de 2022

INDICADORES DEL DESARROLLO SEXUAL DEL VARÓN				
Estadio	Genitales	Edad prom.	Vello pubiano	Edad prom.
I	Aspecto infantil		Aspecto infantil	
II	Volumen testicular en 3 cc. Enrojecimiento de la piel del escroto.	11.64	Escaso, largo, poco pigmentado ligeramente rizado en la base del pene o del escroto.	13.4
III	Aumento del pene en longitud con pequeño aumento en la circunferencia del mismo. Aumento progresivo del tamaño del escroto.	12.85	Rizado, grueso más pigmentado (oscuro), de mayor cantidad.	13.9
IV	Aumento de la longitud y circunferencia del pene. Desarrollo del glande. Escroto ha aumentado más de tamaño. Piel del escroto más oscura.	13.77	Abundante características del adulto pero limitado al pubis	14
V	Tamaño y características adulto.	14.72	Se extiende hacia ingle y cicatriz umbilical. Adquiere características del adulto.	15.2





Indicadores del desarrollo sexual de la mujer				
Estadio	Genitales	Edad prom.	Vello pubiano	Edad prom.
I	Aspecto infantil		Aspecto infantil	
II	Estadio del botón mamario: Areola aumentada de diámetro y pigmentada, la mama y el pezón son elevados formando un montículo.	11.5	Vello escaso, distribuido en los labios mayores, fino, liso, poco pigmentado.	11.7
III	Desarrollo del pezón y mayor crecimiento. Es aspecto asemeja a la mama adulta.	12.5	Vello aumenta en cantidad, comienza a espaciarse el pubis o monte de venus.	12.4
IV	La areola continúa creciendo y forma un montículo secundario que sobresale de la pirámide mamaria. Aparecen corpúsculos de Morgani.	14.4	Características similares a las anteriores. Extensión limitada al pubis o monte de venus.	
V	Configuración adulta. No hay separación de la areola del resto de la pirámide mamaria, estando en un mismo plano.	14.4	Distribución característica del adulto, terminando en forma triangular.	

Figura 2. Escalas de Tanner en niñas.

	Estadio 1. Pecho infantil, no vello púbico.
	Estadio 2. Botón mamario, vello púbico no rizado escaso, en labios mayores.
	Estadio 3. Aumento y elevación de pecho y areola. Vello rizado, basto y oscuro sobre pubis.
	Estadio 4. Areola y pezón sobreelevado sobre mama. Vello púbico tipo adulto no sobre muslos.
	Estadio 5. Pecho adulto, areola no sobreelevada. Vello adulto zona medial muslo.

Tomado de Tanner 1962.

Figura 3. Escalas de Tanner en niños.

	Estadio 1. Sin vello púbico. Testículos y pene infantiles.
	Estadio 2. Aumento del escroto y testículos, piel del escroto enrojecida y arrugada, pene infantil. Vello púbico escaso en la base del pene.
	Estadio 3. Alargamiento y engrosamiento del pene. Aumento de testículos y escroto. Vello sobre pubis rizado, grueso y oscuro.
	Estadio 4. Ensanchamiento del pene y del glande, aumento de testículos, aumento y oscurecimiento del escroto. Vello púbico adulto que no cubre los muslos.
	Estadio 5. Genitales adultos. Vello adulto que se extiende a zona medial de muslos.

Tomado de Tanner 1962.