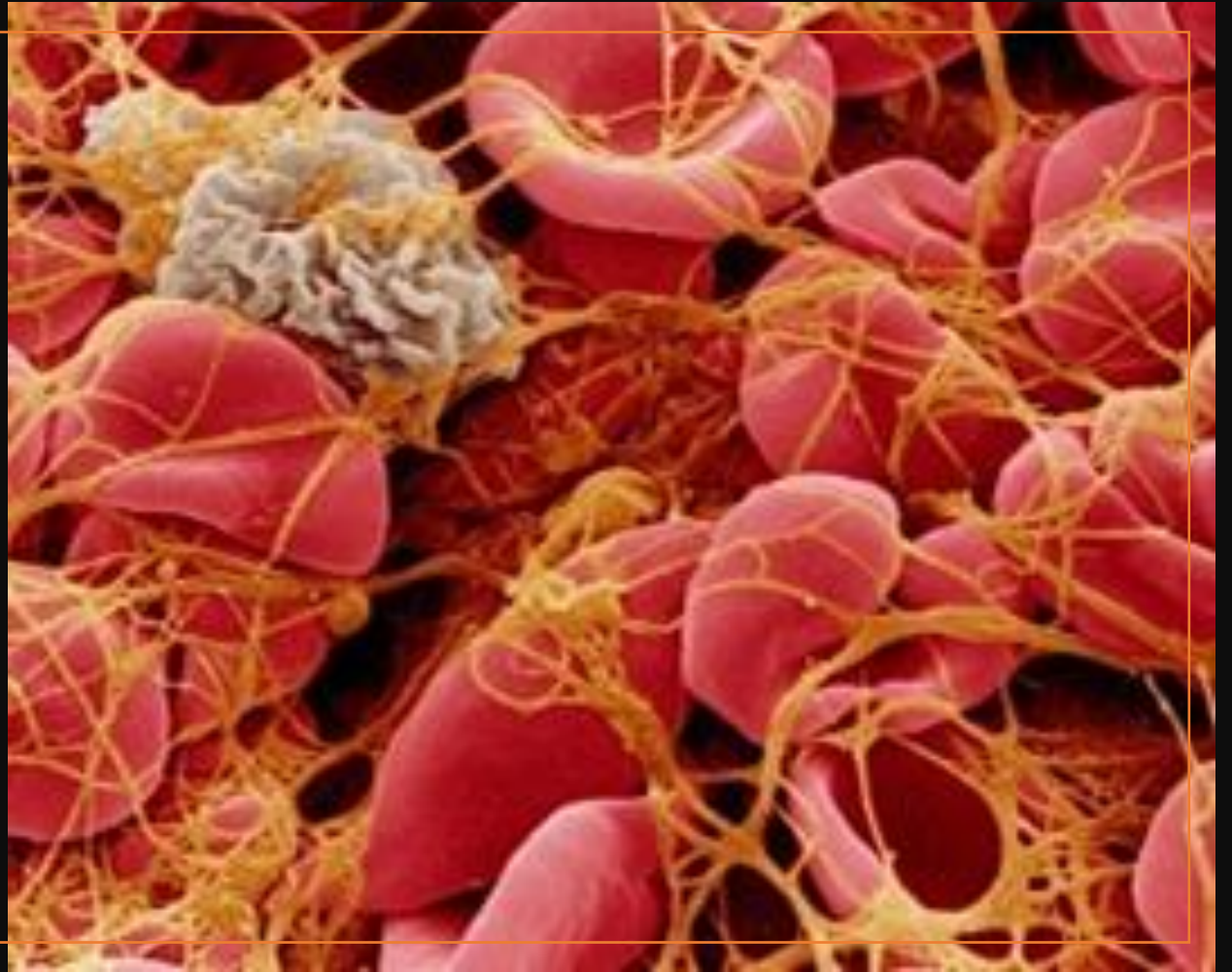


COAGULACIÓN INTRAUASCULAR DISEMINADA

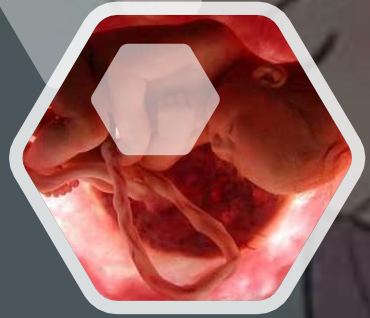
ESTHEPHANY MICHELLE RODRÍGUEZ LÓPEZ

ANAYANCY MORALES CANO



CASO CLÍNICO

- **Paciente primigesta de 29 años de edad, gestante de 22 semanas, acude a consulta médica, por presentar hemorragia vaginal oscura y con coágulos al inicio, dolor abdominal de intensidad variable, a menudo acompañado de contracciones uterinas hipertónicas y aumento de la presión intrauterina (Hipertonía).**
- **Dentro de los antecedentes familiares destaca una tía paterna con ictus a los 70 años, y como antecedentes personales patológicos de interés presenta; consumo de tabaco e inflamación de vasos sanguíneos (vasculitis).**
- **En el momento de ingreso los signos vitales se encuentran anormales, con una presión arterial 130/70, FC 100 Lat/min y una temperatura de 39°C.**
- **La paciente menciona que ha presentado a largo del embarazo sangrado constante no abundante, epistaxis, gingivorragia, y también dolor en las extremidades de una intensidad importante, como si le estuvieran picando con una aguja, son dolores localizados, tardan poco tiempo y desaparecen.**
- **En exploración obstétrica el feto se encuentra en presentación cefálica y presenta dilatación cervical de 2cm.**
- **En la exploración física manifiesta sensibilidad a la palpación del abdomen a causa de presentar útero duro, presentación fija en la pelvis.**
- **Se solicita a la paciente hemograma completo, tiempo de coagulación y ecografía.**



SOSPECHA DE DX

Coagulación intravascular diseminada:

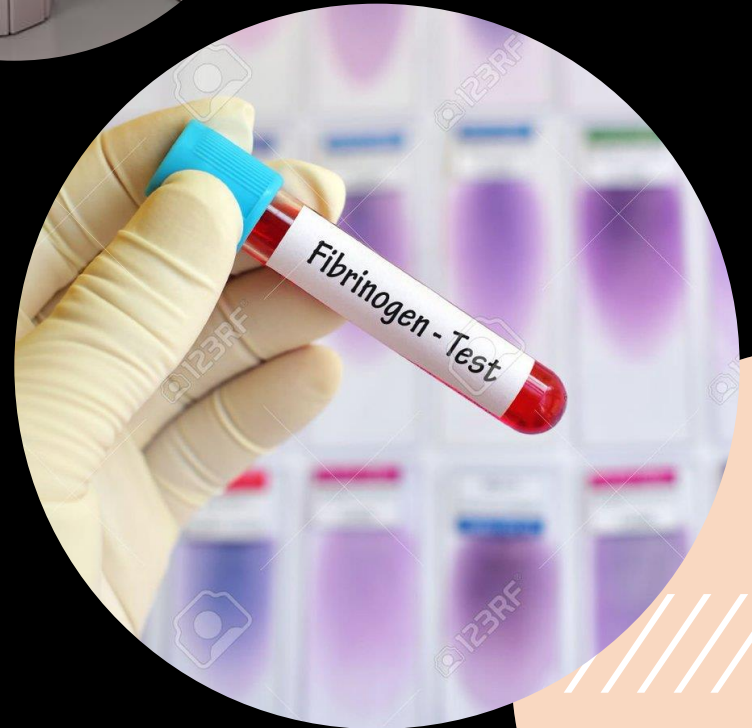
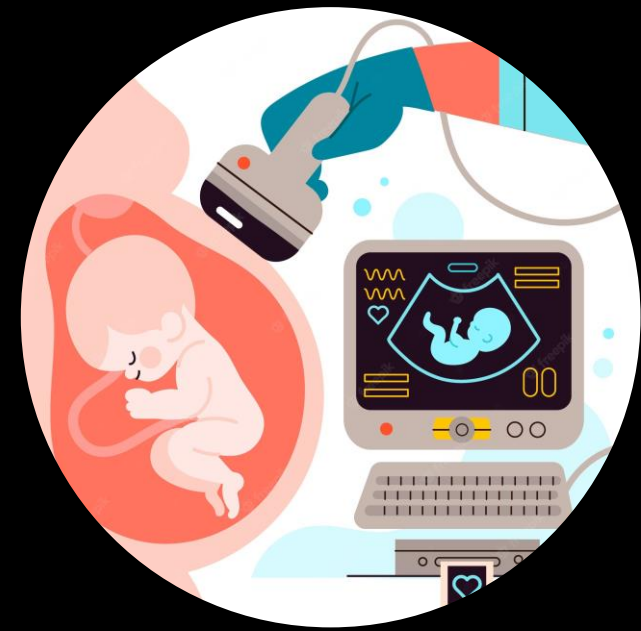Relacionado a los dolores en las extremidades que pueden ser provocados por formación de microtrombos , el diagnostico se confirmara a través de un hemograma y tiempos de coagulación.

Aborto en evolución/diferido:

Debido a presentar hemorragia vaginal oscura y con coágulos al inicio, dolor abdominal de intensidad variable, se confirmara diagnostico a través de una ecografía

ESTUDIOS

- **Hemograma:** plaquetas y fibrinógeno disminuido, TP Y TTP prolongados
- **Tiempo de coagulación:** tiempo de coagulación prolongado
- **Ecografía:** Se muestra desaparición de la actividad cardíaca embrionaria previamente detectada, se confirma aborto diferido.



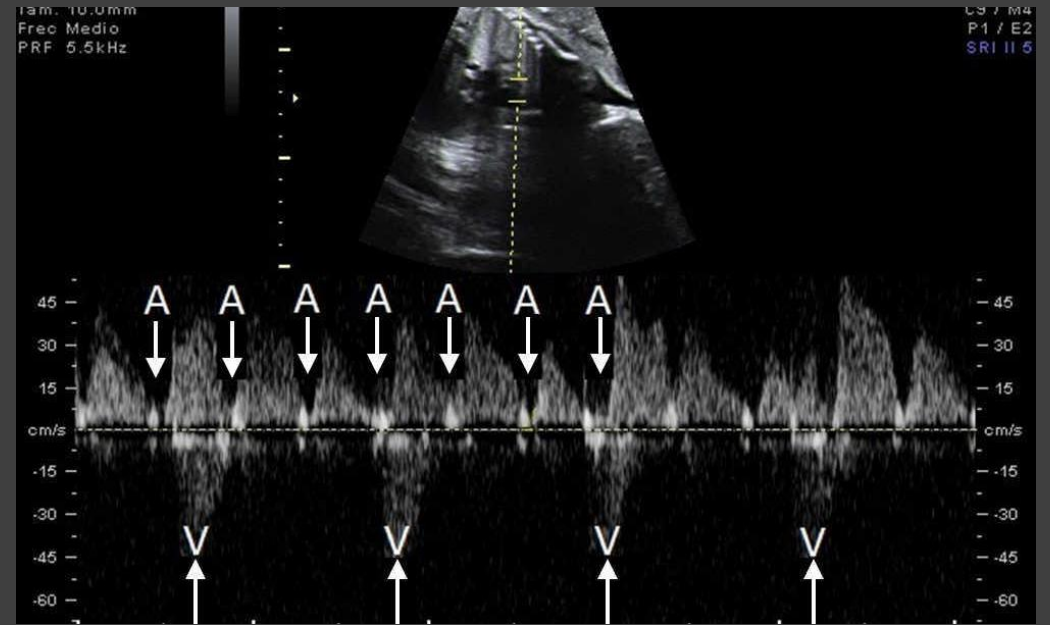
CONFIRMACION DE DX

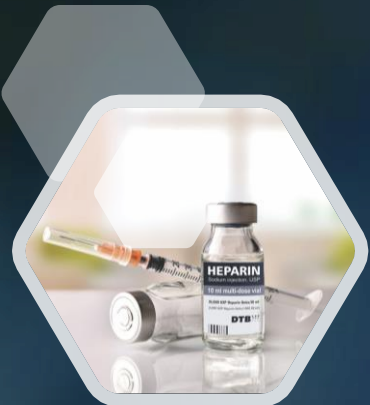- **Coagulación Intravascular Diseminada:**

Por formación de microtrombos, trombina elevada, trombomodulina disminuida.

- **Huevo muerto retenido .**

En ecografía se observa desaparición de la actividad cardíaca embrionaria previamente detectada. Volumen uterino menor que por amenorrea.





TRATAMIENTO



Heparina: Para controlar la coagulación intravascular diseminada, aumentar las concentraciones de fibrinógeno y plaquetas y reducir el consumo excesivo de factores de coagulación.



Concentrados de antitrombina, proteína C activada recombinante y trombomodulina como tratamiento de la CID54. Estos agentes inhiben los efectos de las proteasas que actúan tanto en la activación de la coagulación además de ejercer un efecto antiinflamatorio



El tratamiento consiste en la corrección de la causa y la reposición de plaquetas, factores de la coagulación y fibrinógeno para controlar la hemorragia grave