

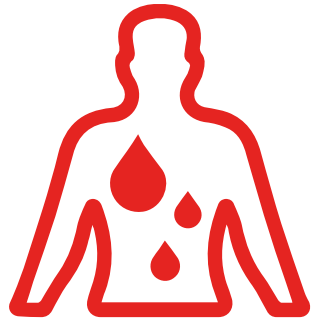


Trombocitopenia



José Alberto Cifuentes Cardona
Cristel Jaqueline Alcalá Ochoa

Caso Clínico

“Sospecha”

Paciente femenina de 12 años de edad que acude a consulta medica con un hallazgo en Bh de plaquetas de 16.000/UI.

Refiere presencia de sangrado nasal hace una semana con un cuadro de fiebre intermitente con máximo de 38 c, sudoración nocturna, acompañado de mareos y dolor de cabeza, perdida de apetito desde hace 5 días y con perdida de peso no cuantificable.

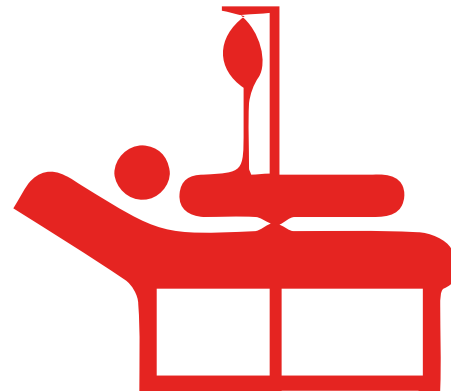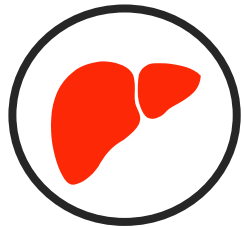Refiere facilidad para la aparición de manchas rojizas en extremidades superiores
Como antecedentes personales refiere que un primo hermano falleció de leucemia.



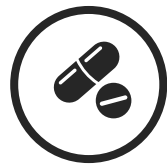Exploración Física



- T/A de 110/70 mm/hg
- FR de 24x'
- FC de 89x'
- Temperatura de 36.7 °C.
- Peso de 30kg
- Auscultación cardiopulmonar sin ruidos agregados.
- Abdomen blando y distendido con palpación de bazo por debajo del reborde costal. Resto de la exploración normal para la edad de la paciente.
- Al mismo tiempo presentó astenia, adinamia y palidez, inicialmente en cara y posteriormente generalizada
- Orofaringe sin anormalidades, presencia de anorexia con evolución de 5 días.
- Precencia de equimosis diseminadas en extremidades inferiores (zonas expuestas a traumatismos menores).



Estudios Basicos



Biometria Hematica Completa

Plaquetopenia
Leucopenia
Neutropenia
Anemia



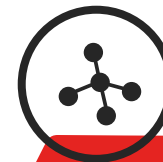USG

Para detectar Hepato-Esplenomegalia



Exploración física

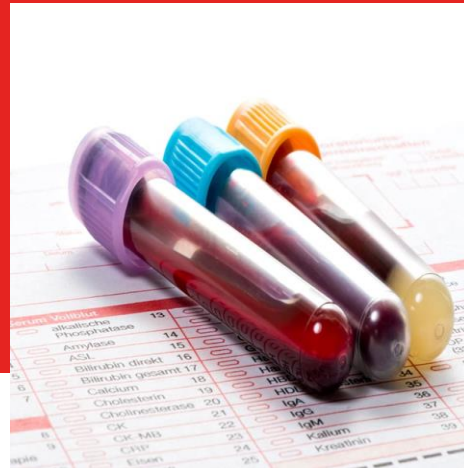
Busqueda de Adenopatias.



TAC

Para detectar infiltracion leucemica de otros organos.

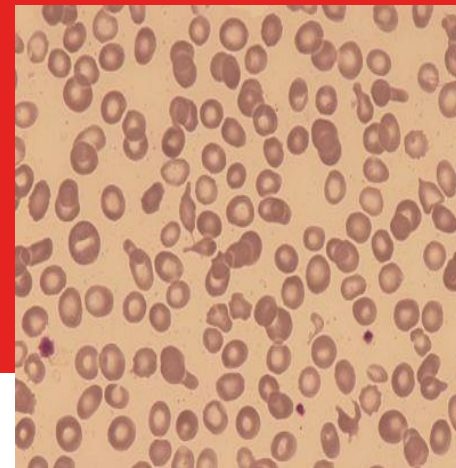
Estudios Complementarios para Confirmar el Caso.



Hemograma



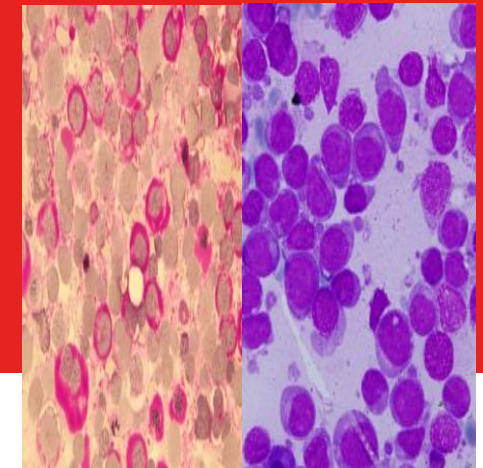
- Leucocitos 1,500/ul
- Hb 9 mg/dl
- Neutrofilos 20%
- Plaquetas 16.000 x10/L



Frotis de Sangre



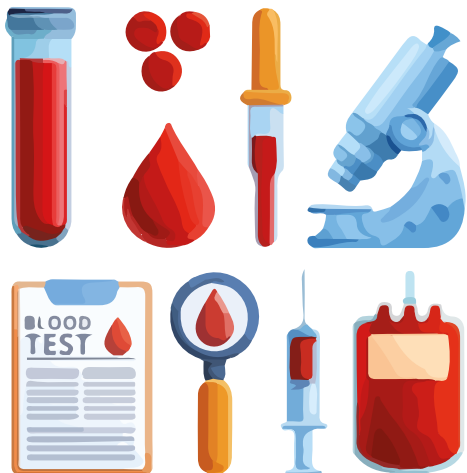
La morfología de sangre periférica mostraba anisocitosis, policromasia y punteado basófilo en la serie roja. En la serie plaquetaria anisotrombia y formas pseudo-Pelger. Además de algunos elementos inmaduros



Aspirado de MO

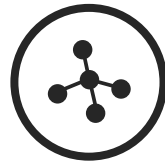

Se tomó aspirado de médula ósea, cuyo informe de inmunohistoquímica fue: tinción de PAS positiva, mieloperoxidasa y sudan negro negativos en las células neoplásicas. **-Infiltración de blastos de aspecto mieloide de más de un 80%**



Marcadores Tumorales

El inmunofenotipo mostro positividad para antígenos CD45.
El estudio molecular mostro ser positivo para el gen de fusión AML1-ETO.




CD45 POSITIVO +



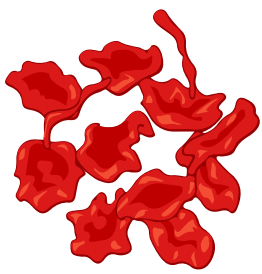
La determinación del **grado de expresión del antígeno CD45 es de particular importancia en el diagnóstico inmunológico de las LMA**, ya que permite discriminar entre las células blásticas y maduras reactivas en la MO, definir el linaje celular e inferir el estadio de maduración



AML1-ETO Translocación (8;21). POSITIVO +

El criterio diagnóstico general para la LMA es la presencia de más del 20 % de blastos en la médula ósea. No obstante, la LMA con positividad del AML1-ETO muestra **signos morfológicos de maduración mieloide,**





Explicación

La leucemia mieloide aguda (LMA) es una enfermedad neoplásica del tejido hematopoyético, que afecta la línea mieloide.



Paciente que presenta manifestaciones hemorrágicas con resultados en hemograma:



Recuento bajo de plaquetas "Trombocitopenia o plaquetopenia"
Recuento bajo de leucocitos "Leucopenia"
Recuento bajo de hemoglobina "Anemia"
Recuento bajo de Neutrófilos "Neutropenia"

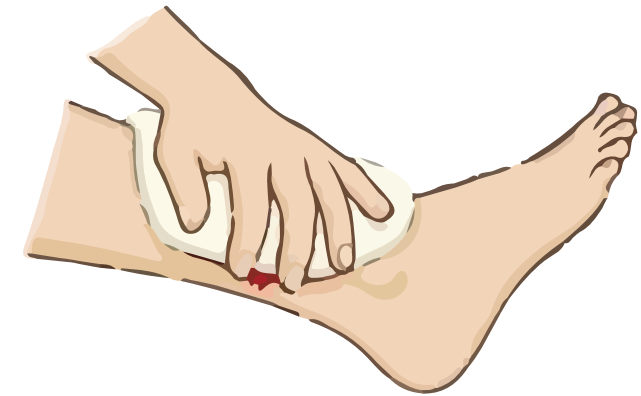Mismo que está condicionado por un proceso inmunitario, este se confirma ya que se solicitaron anticuerpos antiplaquetarios los cuales arrojan un resultado positivo



Esto se traduce en una disminución de la producción de células sanguíneas normales con los consecuentes síntomas asociados, como anemia severa, infecciones frecuentes y hemorragias, llegando a ser fatal dentro del primer año si no se trata adecuadamente



Estas citopenias, desencadenadas por la rápida proliferación de las células blásticas que invaden la médula ósea, le impiden llevar a cabo su función normal. Los altos porcentajes de blastos encontrados en el hemograma y mielograma evidencian lo expuesto.



Tratamiento



“El tratamiento depende de la etapa”.



Profilaxis Antibacteriana de Amplio Espectro.



Quimioterapias.




Transplante de Celulas Madre Hematopoyeticas.



Transplante de MO.



Aféresis Plaquetaria.



Conclusión

La prolongación de la neutropenia con la agudización de las infecciones a pesar del uso de terapia antimicrobianas de primera línea y prolongación de la trombocitopenia unido a pérdida de la integridad del lecho vascular con hemorragia en sitios letales del sistema nervioso central que con soporte de hemoderivados tienden hacer refractariedad e influye en la mortalidad de estos pacientes.

Gracias