



Guía de práctica de laboratorio de:

HISTOLOGIA HUMANA GENERAL

Segunda unidad

Práctica N° 07: TEJIDO MUSCULAR

Sección :	Apellidos : <u>Kraul Borralles</u>
Docente : LIC. TM SHAROL ALIAGA CORDOVA	Nombres : <u>Kevin Jahir</u>
	Fecha : <u>06/01/2023</u> Duración: 2h
	Tipo de práctica: Individual <input checked="" type="checkbox"/> Grupal ()

Instrucciones: Leer con atención, la descripción de la guía práctica, e ir desarrollando y completando los espacios en blanco que se encuentran en ella. Graficar en los espacios correspondientes a las características celulares del tipo de músculo

1. Tema: TEJIDO MUSCULAR

2. Propósito/objetivo/ logro:

- Diferencia las diversas variedades del tejido muscular.
- Grafica el tejido muscular, mediante el uso del microscopio.

3. Conceptos y términos:

LAMINA N° 01

MUESTRA : CORTE DE LENGUA

COLORACION : HEMATOXILINA EOSINA

OBJETIVO : MUSCULO ESTRIADO ESQUELETICO

DESCRIPCION : En la parte interna de la lengua observamos la presencia de fascículos o haces de fibras musculares cortadas longitudinal, transversal y oblicuamente. Está formado por células con las siguientes características:

- ❖ Son células cilíndricas, de diámetro uniforme.
- ❖ Núcleo: excéntrico, ovoide aplanado, cromatina laxa, con o sin nucléolo evidente, numerosos por cada célula (multinucleado).
- ❖ Citoplasma: estriado (los miofilamentos de actina y miosina están ordenados periódicamente), con bandas oscuras y claras.



El músculo estriado esquelético, es voluntario, sujeto a la "ley del todo o nada".



LAMINA N° 02

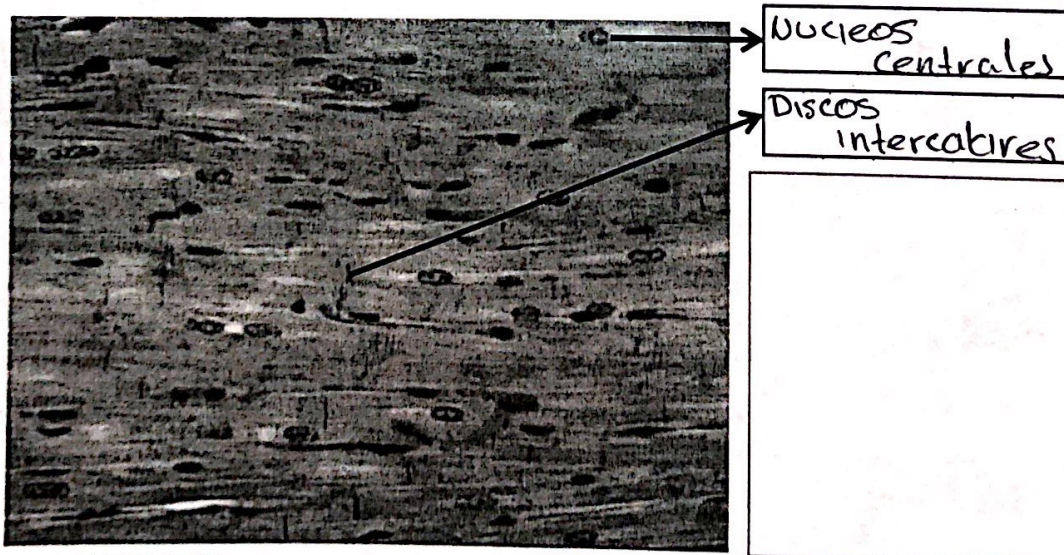
MUESTRA : CORTE DE CORAZON

COLORACION : HEMATOXILINA EOSINA

OBJETIVO : MUSCULO ESTRIADO CARDIACO

DESCRIPCION : Observar a nivel del miocardio o capa media del corazón, fibras musculares orientadas en diferentes direcciones. En el corte longitudinal, las fibras son alargadas, se ramifican y se anastomosan entre sí; tienen de uno a dos núcleos de posición central. Igualmente hay estriaciones transversales miofibrillas y en algunos cortes podemos distinguir los discos intercalares. Entre las fibras hay tejido conectivo (endomysio) y abundantes vasos sanguíneos.

El músculo estriado cardiaco tiene contracción involuntaria, rítmica y espontánea.



LAMINA N° 03

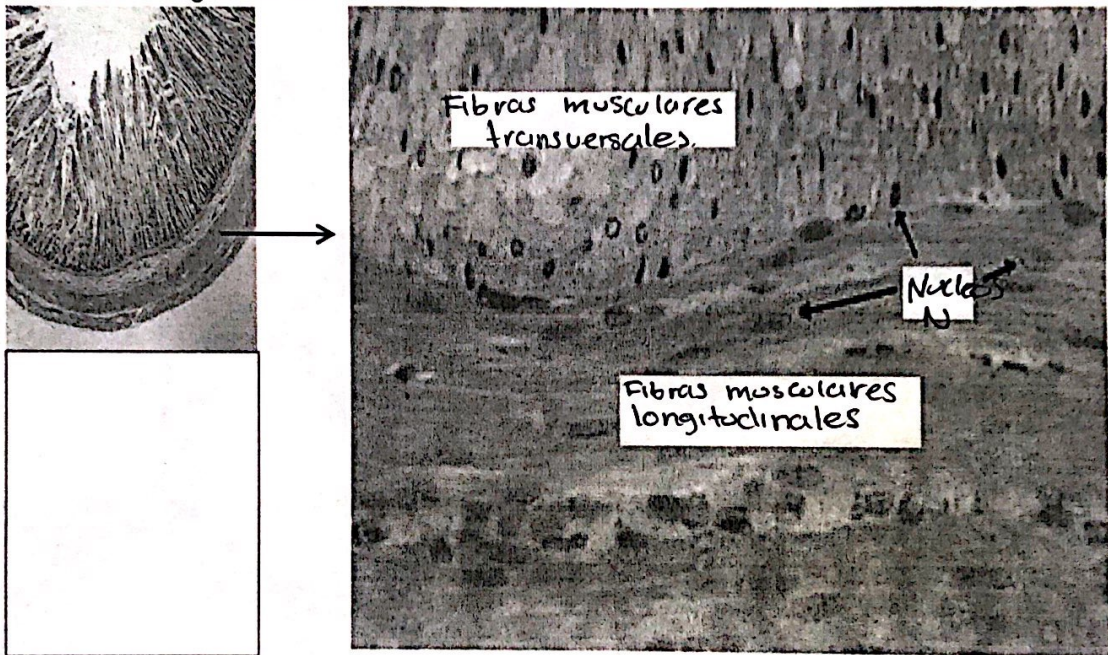
MUESTRA : CORTE DE INTESTINO DELGADO



COLORACION : HEMATOXILINA EOSINA

OBJETIVO : MUSCULO LISO

DESCRIPCION : A menor aumento observar la pared intestinal formada por mucosa, submucosa, muscular y serosa. A mayor aumento a nivel de la capa muscular, las fibras musculares se disponen ordenadamente en circular interna (fibras cortadas longitudinalmente) y longitudinal externa (fibras cortadas transversalmente). Las fibras musculares longitudinales son pequeñas, fusiformes y presenta un núcleo central. El sarcoplasma se ve homogéneo de color rosado y no se observan estriaciones ni miofibrillas. El músculo liso es involuntario, lento y forzado, no sujeto a la "ley del todo o nada". Se localiza en órganos huecos, excepto corazón, como: Aparato respiratorio, aparato digestivo, aparato urinario, vasos sanguíneos, etc



4. Equipos/materiales y reactivos a utilizar en la práctica:

- i. Cámara ampliadora de imagen, Microscopio, Cámara fotográfica, Guardapolvo, guantes.
- ii. Materiales de escritorio:

5. Resultados o productos:

En un cuadro comparativo, diferencia los tres tipos de músculo

6. Referencias bibliográficas consultadas y/o enlaces recomendados

- Gartner L., Hiatt J. "Texto Atlas de Histología". 3ra. Edición. México: McGraw-Hill Interamericana editores, S.A.; 2008.
ISBN 10: 970-10-6651-0
ISBN 13: 978-970-10-6651-5