



NOMBRE DEL ALUMNO:

UZIEL DOMINGUEZ ALVAREZ

DOCENTE:

DR. GUILLERMO DEL SOLAR VILLARREAL

ASIGNATURA:

MICROANATOMIA

ACTIVIDAD:

PRACTICA 3 Y 4

FECHA:

19/10/2022



Guía de práctica de laboratorio de:

HISTOLOGIA HUMANA GENERAL

Primera unidad

Práctica N° 03: TEJIDO CONECTIVO

Sección :	Apellidos : <i>Dem. r. g. Alvarado</i>
Docente : LIC, TM SHAROL ALIAGA CORDOVA	Nombres : <i>Dziel</i>
	Fecha : <i>19.10.2014</i> Duración: 2h
	Tipo de práctica: Individual () Grupal ()

Instrucciones: Leer con atención, la descripción de la guía práctica, e ir desarrollando y completando los espacios en blanco que se encuentran en ella.

1. Tema: **TEJIDO CONECTIVO**
2. Propósito/objetivo/ logro: Reconoce a través del microscopio las estructuras del tejido conectivo.
3. Conceptos y términos:

LAMINA N° 01

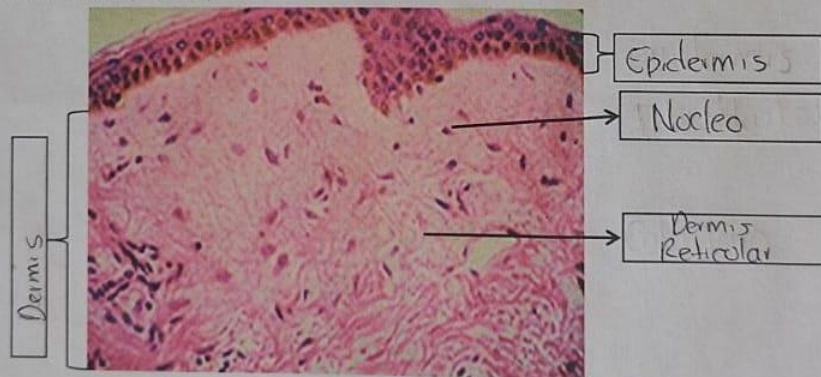
MUESTRA : PULPEJO DE DEDO

COLORACION : HEMATOXILINA – EOSINA

OBJETIVO : TEJIDO CONECTIVO LAXO Y DENSO

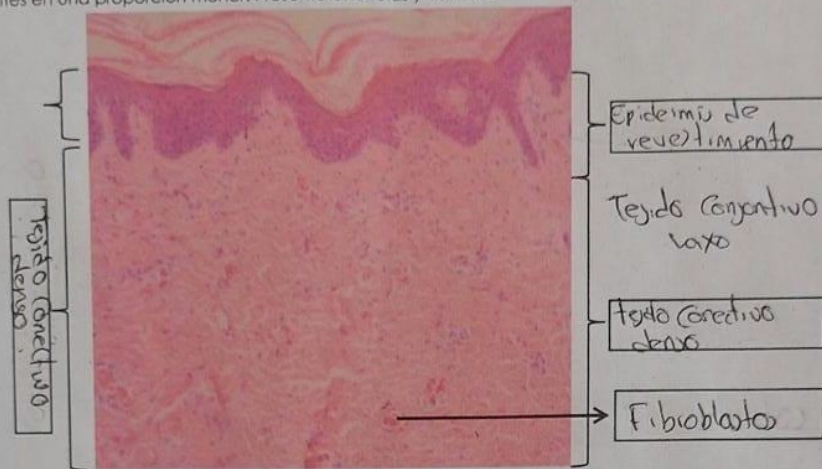
DESCRIPCION : Observar a menor aumento las capas de la piel epidermis y dermis y debajo la hipodermis. En la dermis diferenciar:

OBJETIVO N° 01 - TEJIDO CONECTIVO LAXO (H-E) se localiza debajo del epitelio (epidermis) correspondiente a la dermis papilar. Constituido predominantemente por células, como los fibroblastos (abundantes) que se caracterizan por tener un núcleo alargado, hiperromático con escaso citoplasma. Las fibras colágenas son delgadas y escasas. Los vasos sanguíneos son de pequeño a mediano calibre (capilares).

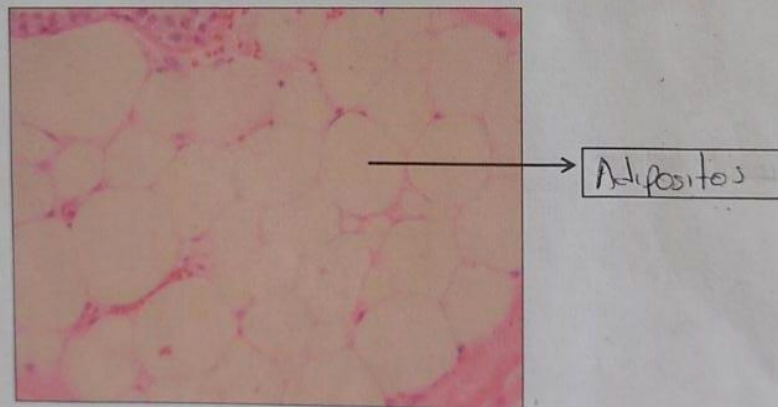




2. TEJIDO CONECTIVO DENSO IRREGULAR O NO MODELADO (H-E).- Ubicado inmediatamente por debajo del tejido conectivo laxo, en la zona correspondiente a la dermis reticular. Se caracteriza por abundantes fibras colágenas gruesas orientadas en diferentes direcciones. Los fibroblastos están presentes en una proporción menor. Presenta arteriolas y vénulas.



3. TEJIDO ADIPOSITO UNILOCLAR (H-E) En la hipodermis ubicado debajo de la dermis reticular, se observa el tejido adiposo unilocular, que está constituido por un acumulo de adipositos o células adiposas que forman lobulillos y lóbulos separados por septos de tejido conectivo denso. La célula adiposa es algo redondeada de gran tamaño, cuyo citoplasma está ocupado por una sola vacuola de grasa que se observa como un espacio blanco debido a que ha sido disuelto durante la inclusión. En algunos adipositos se observa el núcleo periférico completamente aplanado.





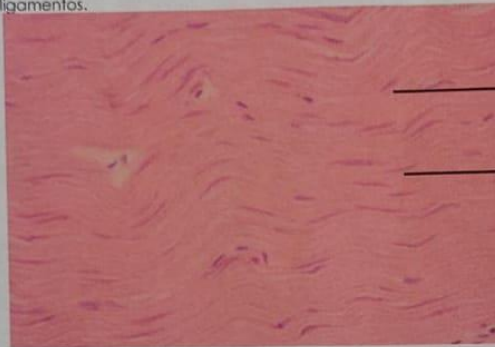
LAMINA N° 02

MUESTRA : TENDON

COLORACION : HEMATOXILINA EOSINA

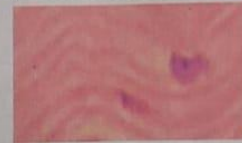OBJETIVO : TEJIDO CONECTIVO DENSO MODELADO O REGULAR

DESCRIPCION : Se observan numerosas fibras colágenas paralelas entre sí, generalmente gruesas y en una sola dirección. Los fibroblastos se disponen uno detrás de otro en línea y en paralelo, cuyos núcleos, vistos de frente, son ovoides y de perfil, bastoniformes. Forma los tendones, cuerdas vocales y ligamentos.



Núcleos y Fibroblastos

Fibras de Colágeno



LAMINA N°03

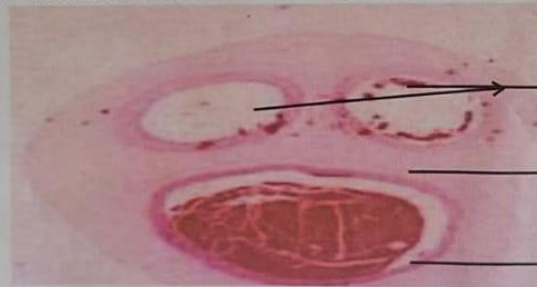
MUESTRA : CORTE CORDON UMBILICAL

COLORACION : HEMATOXILINA EOSINA

OBJETIVO : TEJIDO CONECTIVO MUCOIDE

DESCRIPCION : A menor aumento identificar el cordón umbilical por la presencia de 2 arterias y una vena rodeada de tejido conectivo mucoide (GELATINA DE WHARTON).

En el tejido mucoide predomina la sustancia fundamental amorfa que en algunas láminas lo observamos ligeramente morado, por el condroitinsulfato (polisacárido metacromático) que interviene en su composición. Las células que lo constituyen son fundamentalmente fibroblastos jóvenes con núcleo estrellado y escaso citoplasma. Las fibras colágenas son escasas.



Arterias (umbilicales)

Gelatina de Wharton

Vena umbilical



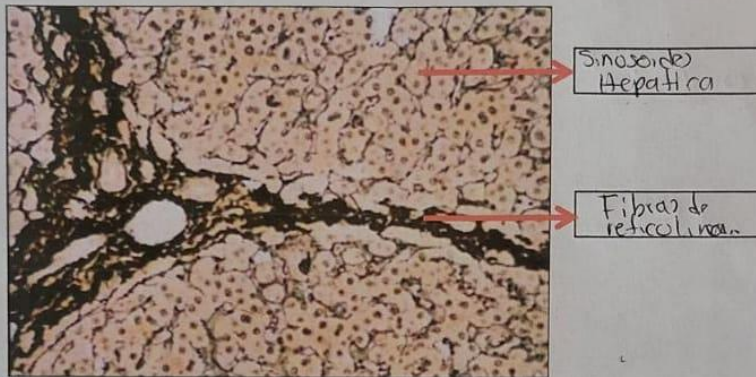
LAMINA N° 04

MUESTRA : CORTE DE HIGADO

COLORACION : IMPREGNACION ARGENTICA

OBJETIVO : TEJIDO CONECTIVO RETICULAR

DESCRIPCIÓN : Las fibras reticulares son fibras colágenas de tipo 3. Son las fibras más delgadas del tejido conectivo. Con frecuencia se ramifican, no son visibles a microscopio óptico, por ello es necesario engrosarlo con sales de plata para observarlos, se tiñen de color negro. También tienen afinidad por la tinción de PAS. Forman un auténtico armazón para sujetar las células que forman ciertos órganos como el hígado y órganos hematopoyéticos (formadores de células sanguíneas) como son el bazo, los ganglios linfáticos y la médula ósea. Son llamados también fibras argirófilas. Son sintetizadas por: fibroblasto, célula del músculo liso, célula de Schwann, hepatocito y célula reticular.



4. Equipos/materiales y reactivos a utilizar en la práctica:

- i. Cámara ampliadora de imagen
 - Microscopio
- ii. Cámara fotográfica
- iii. Guía Práctica
- iv. Instrumentos de bioseguridad: Guardapolvo, guantes.
- v. Materiales de escritorio: Colores rojo, rosado, morado, amarillo, azul. Hojas de colores y hojas bond. Lápiz y borrador. Tijeras.

5. Notas de seguridad:

- Está prohibido ingresar al laboratorio sin los materiales necesarios de bioseguridad, como el guardapolvo.
- Está prohibido ingresar al laboratorio alimentos así como su consumo.
- Guardar el orden y compostura en la realización de la práctica



- Dejar en orden y limpieza las mesas de trabajo, además de cuidar los microscopios.

6. **Hipótesis (o cálculos): No presenta**

7. **Procedimiento experimental: No presenta**

8. **Resultados o productos:**

El alumno desarrolla un organizador sobre la clasificación de tejido epitelial, y dibuja las láminas vistas en el microscopio

9. **Conclusiones:**

10. **Cuestionario: No presenta**

11. **Referencias bibliográficas consultadas y/o enlaces recomendados**

Ejemplo:

- Gartner L., Hiatt J. "Texto Atlas de Histología". 3ra. Edición. México: McGraw-Hill Interamericana editores, S.A.: 2008.
ISBN 10: 970-10-6651-0
ISBN 13: 978-970-10-6651-5



Guía de práctica de laboratorio de:

HISTOLOGIA HUMANA GENERAL

Primera unidad

Práctica N° 04: TEJIDO CARTILAGINOSO

Sección :	Apellidos : <u>Dominguez..... Alvarez</u>
Docente : LIC. TM. SHAROL ALIAGA CORDOVA	Nombres : <u>Uriel.....</u>
	Fecha : <u>19. / 10. / 2021</u> Duración: 2h
	Tipo de práctica: Individual () Grupal ()

Instrucciones: Leer con atención, la descripción de la guía práctica, e ir desarrollando y completando los espacios en blanco que se encuentran en ella.

1. Tema: **TEJIDO CARTILAGINOSO**
2. Propósito/objetivo/ logro: Reconoce a través del microscopio las estructuras del tejido cartilaginoso.
3. Conceptos y términos:

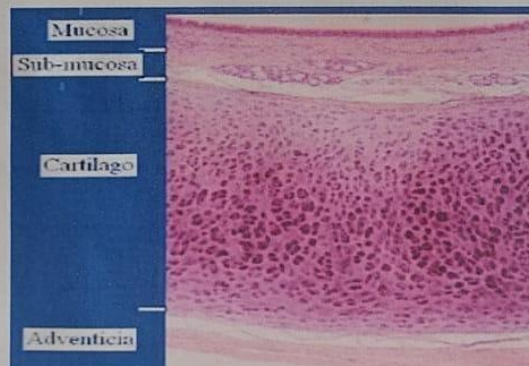
LAMINA N° 01

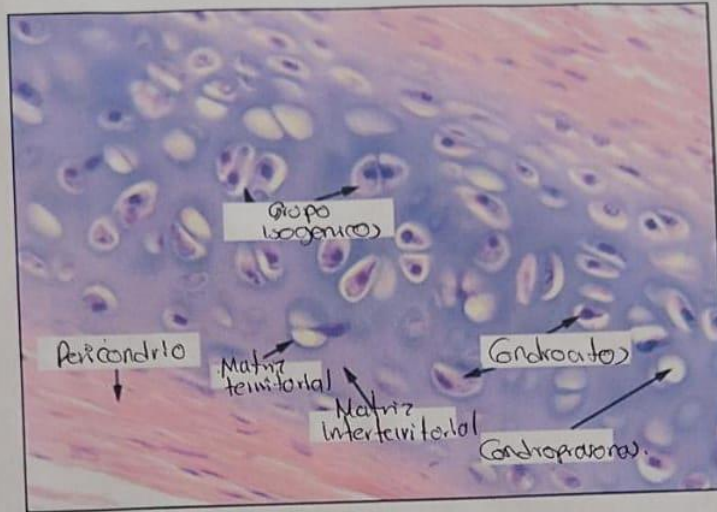
MUESTRA : CORTE DE TRÁQUEA

COLORACION : HEMATOXILINA – EOSINA

OBJETIVO : TEJIDO CARTILAGINOSO HIALINO

DESCRIPCION : Observar que el cartilago de la tráquea tiene forma de C. Está rodeado por el pericondrio que tiene dos capas: fibrilar (externa) formado por tejido conectivo denso y capa condrogéna (interna) con condroblastos. A nivel del cartilago observar a las células cartilaginosas o condrocitos, alojados en lagunas o condroplastos, en los preparados corrientes casi siempre se encuentran retraídas. Generalmente se encuentran reunidos en grupos de 2, 4 y 8 formando los grupos isógenos. La sustancia fundamental llamada matriz cartilaginosa es homogénea. Las fibras colágenas no se ven (están enmascaradas) debido a que tienen el mismo índice de refracción que la porción amorfa.





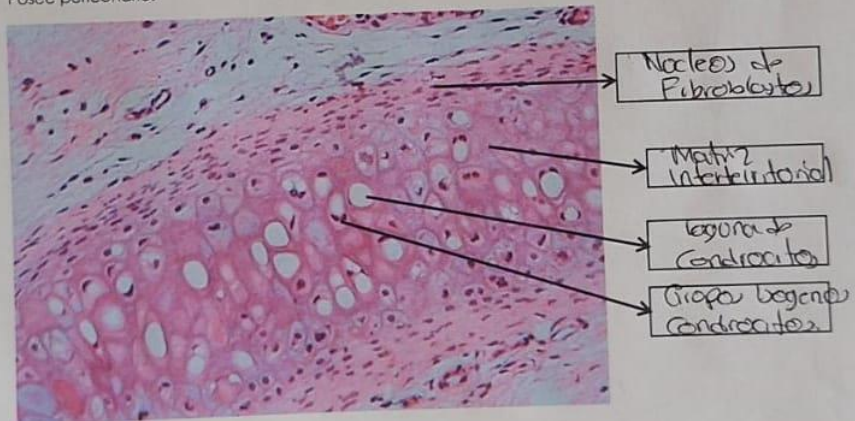
LAMINA N° 02

MUESTRA : CORTE DE OREJA DE PERRO

COLORACION: HEMATOXILINA EOSINA

OBJETIVO : TEJIDO CARTILAGINOSO ELASTICO

DESCRIPCION: En esta lámina observar en la matriz cartilaginosa la presencia de numerosas fibras elásticas y la presencia de condrocitos más numerosos y voluminosos en sus respectivos condroplastos. Posee pericondrio.





LAMINA N° 03

MUESTRA : DISCO INTERVERTEBRAL

COLORACION: HEMATOXILINA EOSINA

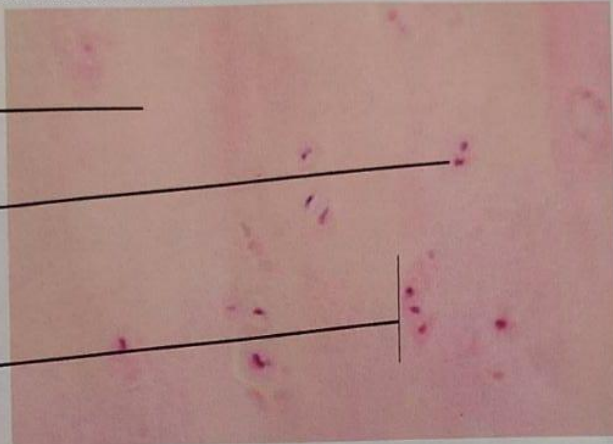
OBJETIVO : TEJIDO CARTILAGINOSO FIBROSO (FIBROCARTILAGO)

DESCRIPCION: Características intermedias entre el tejido conjuntivo denso y el cartilago hialino. Numerosos condrocitos pequeños dispuestos con series lineales, que forman grupos isógenos axiales; los que se hallan en medio de una sustancia fundamental recorrida por numerosas fibras colágenas. No posee pericondrio.

Sustancia de
Fibras Colágenas

Condrocitos

grupo isógeno



4. Equipos/materiales y reactivos a utilizar en la práctica:

- i. Cámara ampliadora de imagen, Microscopio, Cámara fotográfica, Guardapolvo, guantes.
- ii. Materiales de escritorio:

5. Notas de seguridad:

- Está prohibido ingresar al laboratorio sin los materiales necesarios de bioseguridad.
- Está prohibido ingresar al laboratorio alimentos así como su consumo.
- Dejar en orden y limpieza las mesas de trabajo, además de cuidar los microscopios.

6. Hipótesis (o cálculos): No presenta

7. Procedimiento experimental: No presenta

8. Resultados o productos:

El alumno desarrolla un organizador sobre la clasificación de tejido epitelial, y dibuja las láminas vistas en el microscopio

9. Referencias bibliográficas consultadas y/o enlaces recomendados

- Gartner L., Hiatt J. "Texto Atlas de Histología". 3ra. Edición. México: McGraw-Hill Interamericana editores, S.A.; 2008. ISBN 10: 970-10-6651-0/ ISBN 13: 978-970-10-6651-5