



UNIVERSIDAD DEL SURESTE

ALUMNO: MARTIN HERNÁNDEZ
ROSALES

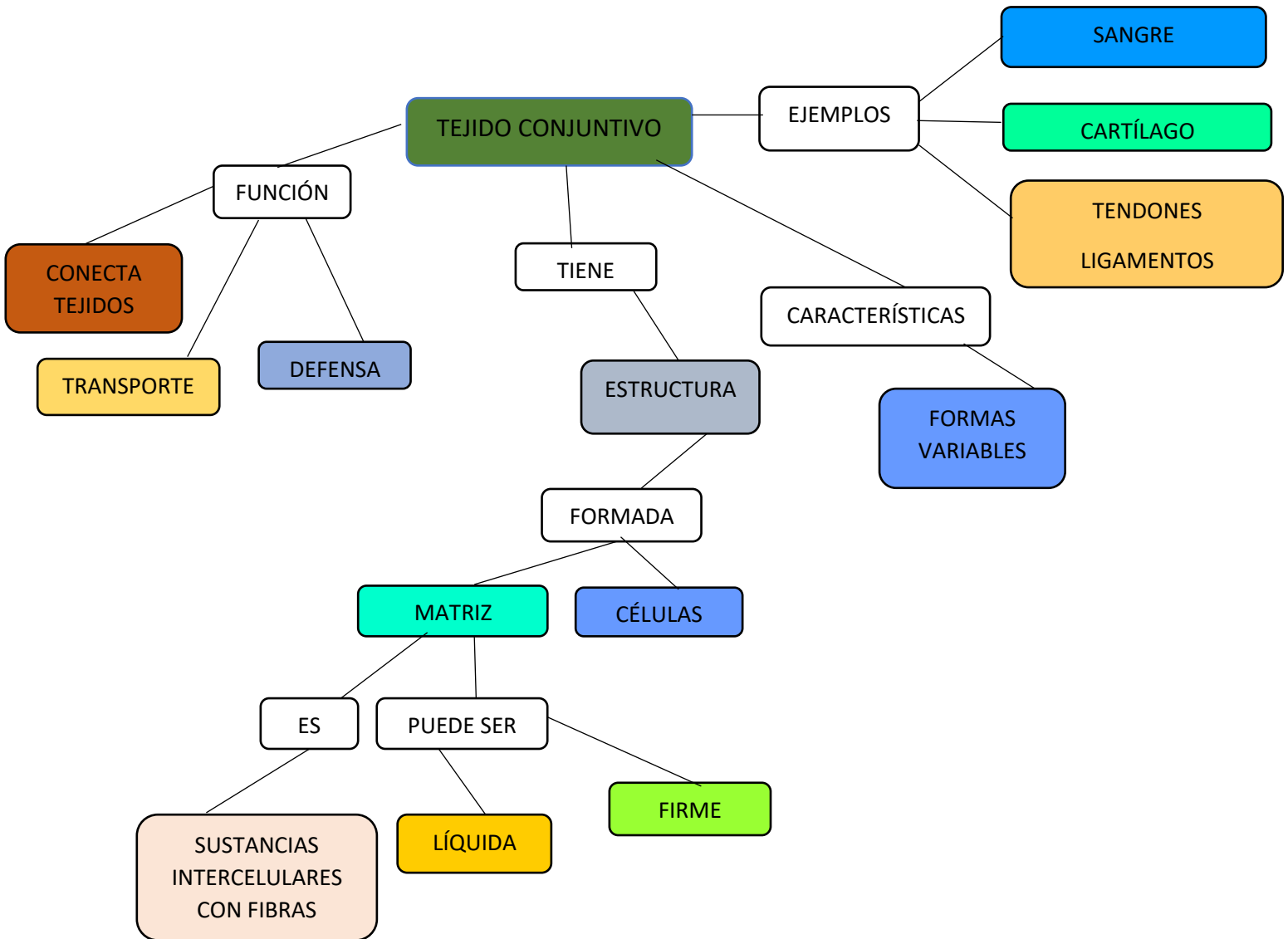
CATEDRATICO: DR. GUILLERMO

SEMESTRE: 1
GRUPO: B

INTRODUCCIÓN

Bueno lo que vimos aquí en estos temas fue sobre el tejido conjuntivo y el tejido cartilaginoso, que en lo cual vimos como estaba estructurado que es lo que contiene, porque se produce, etcétera.

DESARROLLO



TEJIDO CARTILAGINOSO

CARTÍLAGO HILIANO

FORMA VASCULAR

CÉLULAS CONDROCITOS Y UNA MATRIZ EXTRACÉLULAR

COLÁGENO II, AGREGADOS DE PROTEOGLUCANOS Y GLUCOPROTEÍNAS MULTIADHESIVAS

COLÁGENO ESPECÍFICOS DEL CARTILAGO

PERICONDRIO

MATRIZ CARTILAGINOSA

CARTÍLAGO Y ESQUELETO EN DESARROLLO

ESQUELETO EN DESARROLLO

CARTÍLAGO EPIFISARIO

METAFISIS

c, CARTÍLAGO
CA, CARTÍLAGO ARTICULAR
CM, CAVIDAD MEDULAR
L, LIGAMENTO
TE, TEJIDO CONJUNTIVO
TO, TEJIDO ÓSEO PUNTA DE LA FLECHA

CARTÍLAGO ELÁSTICO

MATRIZ QUE CONTIENE

FIBRAS ELÁSTICAS

RICONDRIO CONDROCITOS

CE, CARTILAGO ELÁSTICO
Co, CONDIOCITOS
E, FIBRA ELÁSTICA
EPE, EPITELIO PLANO ESTRATIFICADO SIN ESTRATO
GM, GLÁNDULA MUCOSA
PC, PERICONDRIO
TA, TEJIDO ADIPOSO

FIBROCARTILAGO

COMBINACIÓN DE TEJIDO CONJUNTIVO DENSO IRREGULAR Y

FIBROBRASTOS MATRIZ CARTILAGINOSA

CONDROCITOS FORMAN GRIPOS ISÓGENOS

CONCLUSIÓN

Bueno en mi conclusión lo que vimos fue sobre pues estas estructuras de como se componían en sí, su función que tenían para aportar, su clasificación, como es que es tan importante este tejido es nuestro cuerpo, etcétera.