



## PRACTICA

*Nombre del Alumno: Johana Alejandra Muñoz Lay*

*Nombre del tema: practicas 2, 3, 4*

*Segundo Parcial*

*Nombre de la Materia: microanatomía*

*Nombre del profesor: del solar Villareal Guillermo*

*Nombre de la Licenciatura: medicina humana*

*Primer semestre*



Gestión curricular

**Guía de práctica de laboratorio de:  
HISTOLOGIA HUMANA GENERAL  
Primera unidad**

**Práctica N° 02: TEJIDO EPITELIAL**

Sección : .....	Apellidos : <u>Mora</u> <u>Aliaga</u> .....
Docente : LIC, TM SHAROL ALIAGA CORDOVA	Nombres : <u>Shara</u> <u>Alejandra</u> .....
	Fecha : ...../...../2016 Duración: 2h
	Tipo de práctica: Individual ( ) Grupal ( )

**Instrucciones:** Leer con atención, la descripción de la guía práctica, e ir desarrollando y completando los espacios en blanco que se encuentran en ella.

**1. Tema: TEJIDO EPITELIAL**

**2. Propósito/objetivo/ logro:** Reconoce a través del microscopio las estructuras de los tejidos epiteliales.

**3. Conceptos y láminas):**

**LAMINA N° 01**

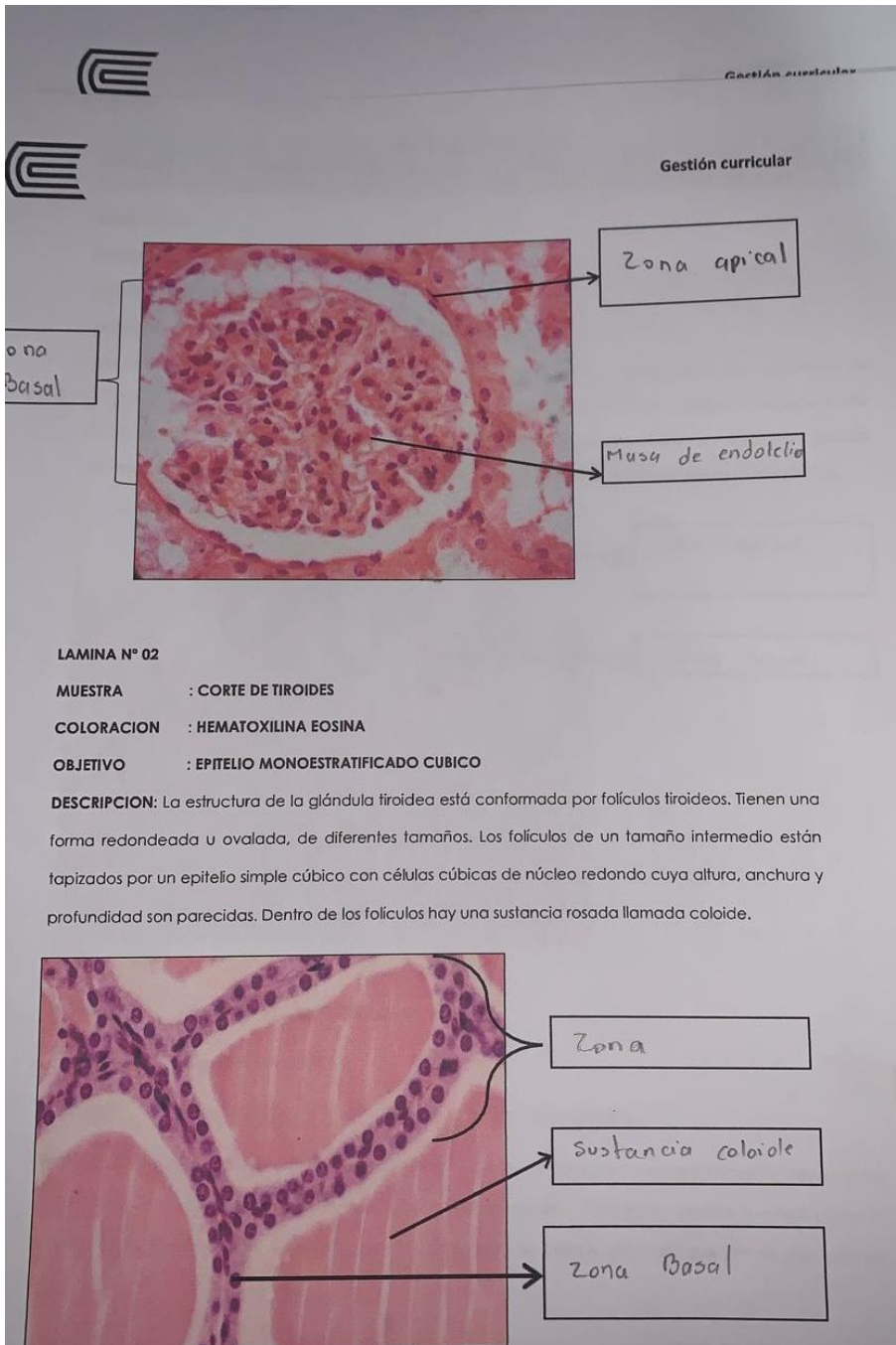
**MUESTRA** : CORTE DE RIÑÓN

**COLORACION** : HEMATOXILINA – EOSINA

**OBJETIVO** : EPITELIO MONOESTRATIFICADO PLANO

**DESCRIPCION:** A nivel de la zona cortical ubique un corpúsculo renal. Esta estructura está formada por el glomérulo renal que es un conglomerado de capilares sanguíneos y está rodeada por la cápsula de Bowman que tiene dos hojas: parietal y visceral. La capa parietal forma la pared externa que está revestida por una sola capa de células planas con núcleo alargado. Los núcleos aparecen aplanados y el citoplasma no está definido.

Muchos epitelios planos reciben nombres más específicos, así el epitelio que tapiza los vasos sanguíneos se denomina endotelio y el que recubre las cavidades abdominal y pleural se llama mesotelio.



LAMINA N° 02

MUESTRA : CORTE DE TIROIDES

COLORACION : HEMATOXILINA EOSINA

OBJETIVO : EPITELIO MONOESTRATIFICADO CUBICO

**DESCRIPCION:** La estructura de la glándula tiroidea está conformada por folículos tiroideos. Tienen una forma redondeada u ovalada, de diferentes tamaños. Los folículos de un tamaño intermedio están tapizados por un epitelio simple cúbico con células cúbicas de núcleo redondo cuya altura, anchura y profundidad son parecidas. Dentro de los folículos hay una sustancia rosada llamada coloide.



### EPITELIO CILINDRICO

Un epitelio cilíndrico simple está compuesto por células cuya altura es 2 a 3 veces mayor que el ancho. Los núcleos de las células cilíndricas son basales y se organizan en una capa ordenada.

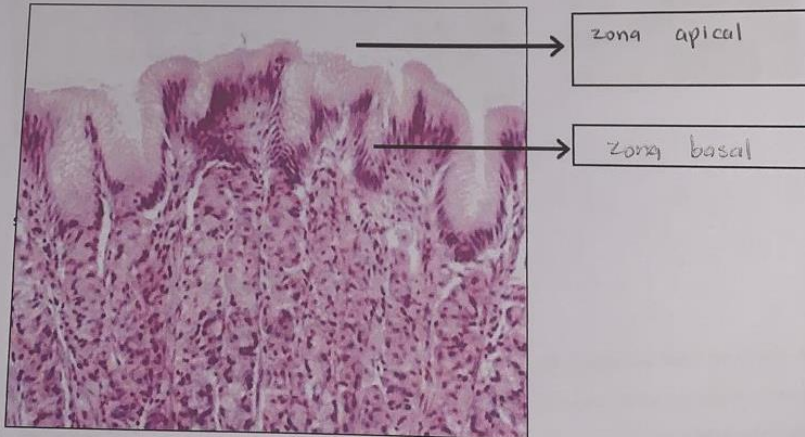
LAMINA N° 03

MUESTRA : CORTE DE ESTOMAGO

COLORACION : HEMATOXILINA EOSINA

OBJETIVO : EP. MONOESTRATIFICADO CILINDRICO NO CILIADO

DESCRIPCIÓN : Se ve el epitelio de revestimiento con sus células altas y dispuestas en una sola capa, los núcleos se presentan en una sola hilera, formando una empalizada. Estos núcleos son ovoides, alargados como las células mismas y situados en su región basal. El citoplasma es abundante se tiñe de rosado claro (células mucosas). Por debajo del epitelio se halla tejido conectivo perteneciente al corion de la mucosa gástrica.



LAMINA N° 04

MUESTRA : CORTE DE INTESTINO DELGADO

COLORACION : HEMATOXILINA EOSINA

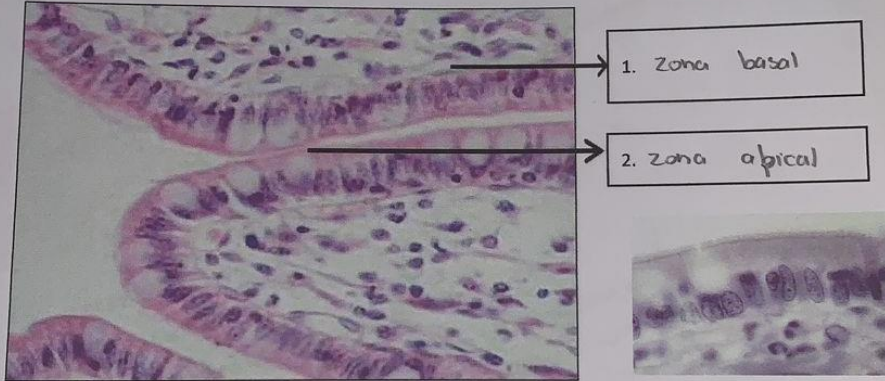
OBJETIVO : EP. MONOESTRATIFICADO CILINDRICO CON CHAPA ESTRIADA

DESCRIPCION: A menor aumento identificar las vellosidades intestinales que son evaginaciones o proyecciones digitiformes de la mucosa. La mucosa está formada por un epitelio y una lámina propia. A mayor aumento observar que el epitelio está constituido por una sola capa de células cilíndricas que son de dos tipos: las



Gestión curricular

absorbentes o enterocitos con citoplasma rosado, núcleo ovalado ligeramente basal y que en su borde apical o luminal presenta una banda acidófila birrefringente llamada chapa estriada o borde en cepillo (a la microscopía electrónica son las micro vellosidades). Las otras células son las calciformes o muco secretoras que tienen un citoplasma claro no coloreado y un núcleo basal.



LAMINA N° 05

MUESTRA : CORTE DE TRAQUEA

COLORACION : HEMATOXILINA EOSINA

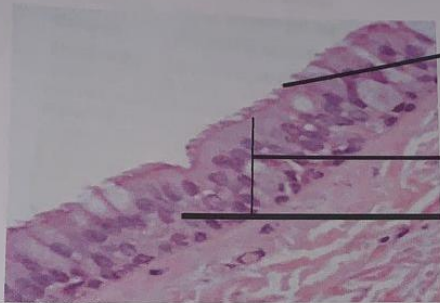
OBJETIVO : EP. PSEUDOESTRATIFICADO CILINDRICO CILIADO

**DESCRIPCION:** Constituido por núcleos cilíndricos. Con el objetivo de 40X visualizamos más claramente estos núcleos: aunque morfológicamente son todos similares se disponen, alternadamente y paralelos entre sí, en dos niveles (uno superficial y otro basal), sin llegar a formar dos capas. Este aspecto de estratificación es solo aparente, pues todas las células están en contacto con la membrana basal; por esto el nombre que recibe este epitelio es de **pseudoestratificado**. Este mismo objetivo permite apreciar que del borde apical de estas células nacen, hacia la luz, delgadas estructuras que se agrupan en manojos llamadas cilias.





Gestión curricular



Zona apical

Nucleo

Zona basal  
(membrana)

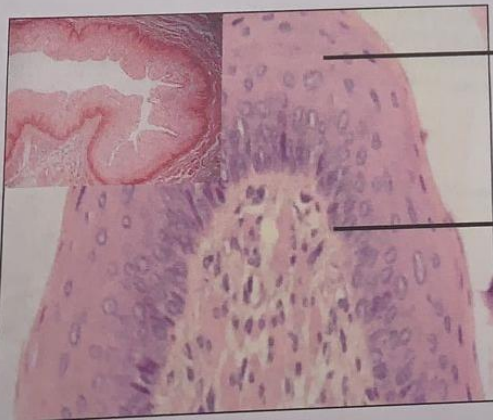LAMINA N° 06

MUESTRA : CORTE DE ESOFAGO

COLORACION : HEMATOXILINA EOSINA

OBJETIVO : EP. POLIESTRATIFICADO PLANO NO QUERATINIZADO

**DESCRIPCION:** El esófago presenta varias capas siendo la más interna la mucosa que está formada por el epitelio y la lámina propia. A nivel del epitelio se observa varias capas de células superpuestas y ordenadas según su forma: Las de la capa profunda (primer estrato) son cilíndricas y forman la capa basal. Las de la capa media son cúbicas y poliédricas, las que se ven aplanadas conforme se acercan a la superficie. Y la capa superficial (último estrato) son células planas.



zona apical

zona basal



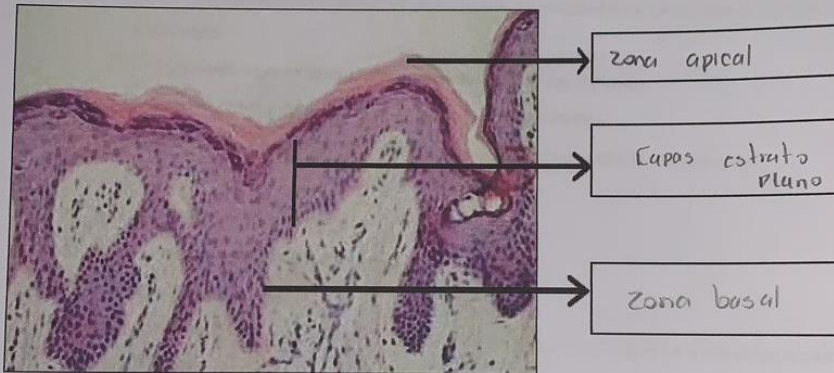
**LAMINA N° 07**

**MUESTRA** : CORTE DE PIEL GRUESA

**COLORACION** : HEMATOXILINA EOSINA

**OBJETIVO** : EPITELIO POLIESTRATIFICADO PLANO QUERATINIZADO

**DESCRIPCION:** Esta lámina es de piel gruesa cuya epidermis está constituida por un epitelio que presenta varias capas de células siendo las más profundas cilíndricas o cúbicas y que conforme se van acercando a la superficie se van aplanando y cuyo citoplasma se va llenando de un material ácido filo que corresponde a la queratina, formándose el estrato córneo.



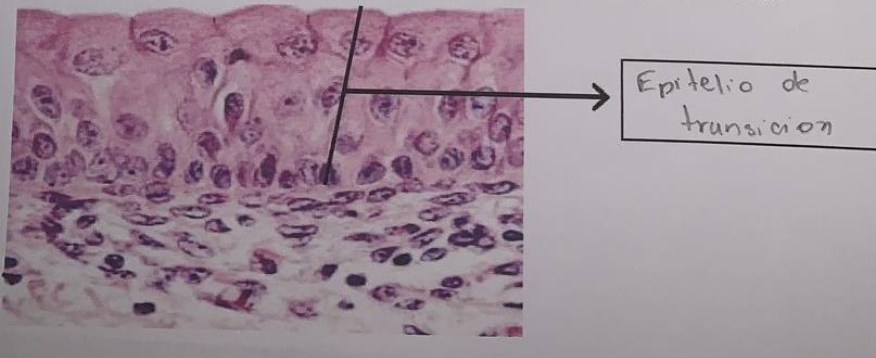
**LAMINA N° 08**

**MUESTRA** : CORTE DE VEJIGA

**COLORACION** : HEMATOXILINA EOSINA

**OBJETIVO** : EPITELIO POLIMORFO O UROTELIO

**DESCRIPCION:** El epitelio varía en el número de capas, el tamaño y forma de sus células dependiendo si el órgano está distendido o no. La capa basal está formada por células cúbicas y la capa media por células poligonales. La capa superficial de la vejiga no distendida presenta células columnares de aspecto globuloso, algunas binucleadas. En el estado distendido estas células se aplanan y pierden su condensación.



Gestión curricular

**Guía de práctica de laboratorio de:**  
**HISTOLOGIA HUMANA GENERAL**  
**Primera unidad**  
**Práctica N° 03: TEJIDO CONECTIVO**

Sección : .....	Apellidos : MURILLO.....
Docente : LIC. TM. SHAROL ALIAGA CORDOVA	Nombres : .....
	Fecha : ...../2016 Duración: 2h
	Tipo de práctica: Individual ( ) Grupal ( )

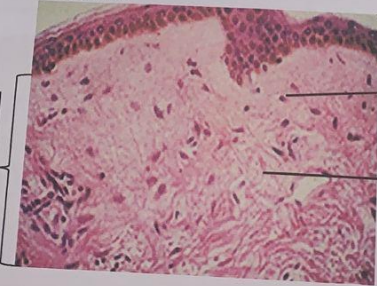
**Instrucciones:** Leer con atención, la descripción de la guía práctica, e ir desarrollando y completando los espacios en blanco que se encuentran en ella.

1. **Tema: TEJIDO CONECTIVO**
2. **Propósito/objetivo/ logro:** Reconoce a través del microscopio las estructuras del tejido conectivo.
3. **Conceptos y términos:**

**LAMINA N° 01**  
**MUESTRA :** PULPEJO DE DEDO  
**COLORACION :** HEMATOXILINA – EOSINA  
**OBJETIVO :** TEJIDO CONECTIVO LAXO Y DENSO  
**DESCRIPCION :** Observar a menor aumento las capas de la piel epidermis y dermis y debajo la hipodermis. En la dermis diferenciar:

**OBJETIVO N° 01 - TEJIDO CONECTIVO LAXO (H-E)** se localiza debajo del epitelio (epidermis) correspondiente a la dermis papilar. Constituido predominantemente por células, como los fibroblastos (abundantes) que se caracterizan por tener un núcleo alargado, hiper cromático con escaso citoplasma. Las fibras colágenas son delgadas y escasas. Los vasos sanguíneos son de pequeño a mediano calibre (capilares).

Dermis papilar



Fibroblastos

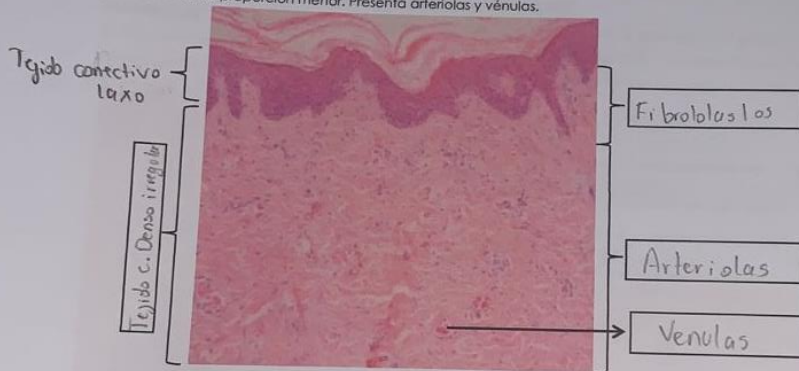
Fibras colágenas

vasos sanguíneos

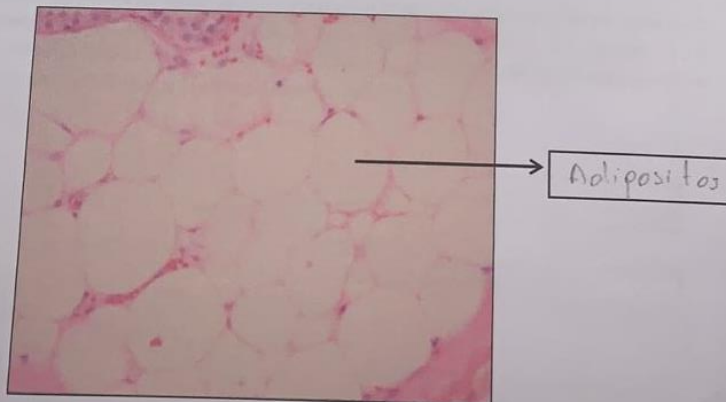


Gestión curricular

2. TEJIDO CONECTIVO DENSO IRREGULAR O NO MODELADO (H-E).- Ubicado inmediatamente por debajo del tejido conectivo laxo, en la zona correspondiente a la dermis reticular. Se caracteriza por abundantes fibras colágenas gruesas orientadas en diferentes direcciones. Los fibroblastos están presentes en una proporción menor. Presenta arteriolas y vénulas.

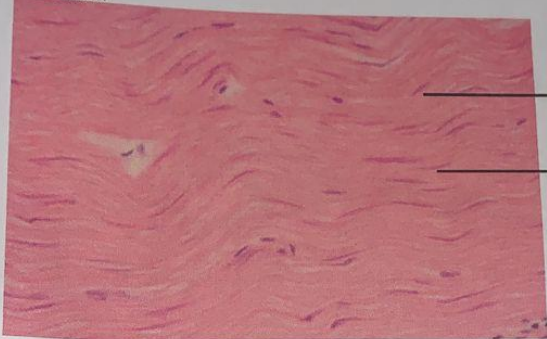


3. TEJIDO ADIPOSO UNILOCULAR (H-E) En la hipodermis ubicado debajo de la dermis reticular, se observa el tejido adiposo unilocular, que está constituido por un acumulo de adipositos o células adiposas que forman lobulillos y lóbulos separados por septos de tejido conectivo denso. La célula adiposa es algo redondeada de gran tamaño, cuyo citoplasma está ocupado por una sola vacuola de grasa que se observa como un espacio blanco debido a que ha sido disuelto durante la inclusión. En algunos adipositos se observa el núcleo periférico completamente aplanado.



Gestión curricular

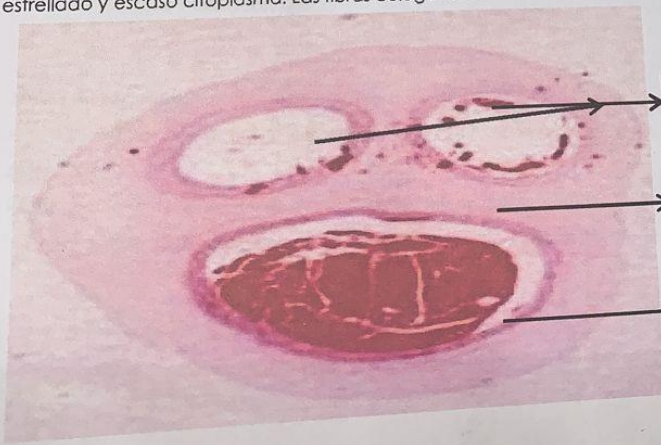
**LAMINA N° 02**  
**MUESTRA** : TENDON  
**COLORACION** : HEMATOXILINA EOSINA  
**OBJETIVO** : TEJIDO CONECTIVO DENSO MODELADO O REGULAR  
**DESCRIPCION** : Se observan numerosas fibras colágenas paralelas entre sí, generalmente gruesas y en una sola dirección. Los fibroblastos se disponen uno detrás de otro en línea y en paralelo, cuyos núcleos, vistos de frente, son ovoides y de perfil, bastoniformes. Forma los tendones, cuerdas vocales y ligamentos.



Fibras de colágeno

Fibroblasto

**LAMINA N°03**  
**MUESTRA** : CORTE CORDON UMBILICAL  
**COLORACION** : HEMATOXILINA EOSINA  
**OBJETIVO** : TEJIDO CONECTIVO MUCOIDE  
**DESCRIPCION** : A menor aumento identificar el cordón umbilical por la presencia de 2 arterias y una vena rodeada de tejido conectivo mucoide (GELATINA DE WHARTON).  
 En el tejido mucoide predomina la sustancia fundamental amorfa que en algunas láminas lo observamos ligeramente morado, por el condroitinsulfato (polisacárido metacromático) que interviene en su composición. Las células que lo constituyen son fundamentalmente fibroblastos jóvenes con núcleo estrellado y escaso citoplasma. Las fibras colágenas son escasas.



Fibras de colágeno

Sustancia fundamental

Fibroblasto

Gestión curricular

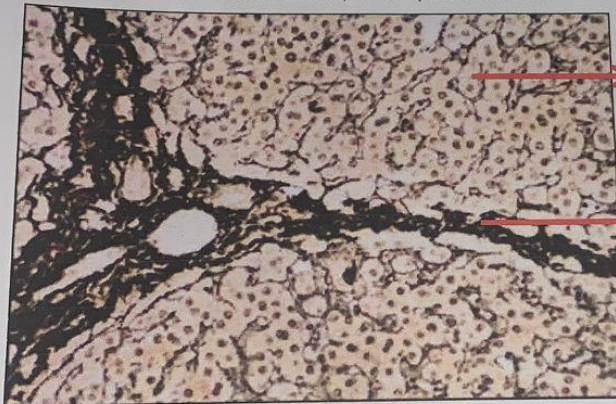
LAMINA N° 04

MUESTRA : CORTE DE HIGADO

COLORACION : IMPREGNACION ARGENTICA

OBJETIVO : TEJIDO CONECTIVO RETICULAR

DESCRIPCIÓN : Las fibras reticulares son fibras colágenas de tipo 3. Son las fibras más delgadas del tejido conectivo. Con frecuencia se ramifican, no son visibles a microscopio óptico, por ello es necesario engrosarlo con sales de plata para observarlos, se tiñen de color negro. También tienen afinidad por la tinción de PAS. Forman un auténtico armazón para sujetar las células que forman ciertos órganos como el hígado y órganos hematopoyéticos (formadores de células sanguíneas) como son el bazo, los ganglios linfáticos y la médula ósea. Son llamados también fibras argirófilas. Son sintetizadas por: fibroblasto, célula del músculo liso, célula de Schwann, hepatocito y célula reticular.



Fibroblasto

Fibras argirófilas

**Equipos/materiales y reactivos a utilizar en la práctica:**

- Cámara ampliadora de imagen
- Microscopio
- Cámara fotográfica
- Guía Práctica
- Instrumentos de bioseguridad: Guardapolvo, guantes.
- Materiales de escritorio: Colores rojo, rosado, morado, amarillo, azul. Hojas de colores y hojas bond. Lápiz y borrador. Tijeras.

**Notas de seguridad:**

Está prohibido ingresar al laboratorio sin los materiales necesarios de bioseguridad, como el guardapolvo.

Está prohibido ingresar al laboratorio alimentos así como su consumo.

Guardar el orden y compostura en la realización de la práctica



Gestión curricular

**Guía de práctica de laboratorio de:**  
**HISTOLOGIA HUMANA GENERAL**  
**Primera unidad**  
**Práctica N° 04: TEJIDO CARTILAGINOSO**

Sección : ..... Docente : LIC. TM SHAROL ALIAGA CORDOVA	Apellidos : ..... Nombres : Johana Alejandra ..... Fecha : ...../...../2016 Duración: 2h Tipo de práctica: Individual ( ) Grupal ( )
--	---

**Instrucciones:** Leer con atención, la descripción de la guía práctica, e ir desarrollando y completando los espacios en blanco que se encuentran en ella.

1. Tema: **TEJIDO CARTILAGINOSO**
2. **Propósito/objetivo/ logro:** Reconoce a través del microscopio las estructuras del tejido cartilaginoso.
3. **Conceptos y términos:**

**LAMINA N° 01**

**MUESTRA** : CORTE DE TRÁQUEA

**COLORACION** : HEMATOXILINA – EOSINA

**OBJETIVO** : TEJIDO CARTILAGINOSO HIALINO

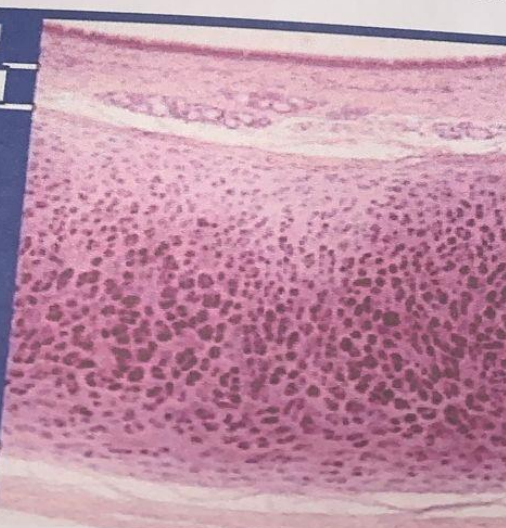
**DESCRIPCION** : Observar que el cartilago de la tráquea tiene forma de C. Está rodeado por el condrio que tiene dos capas: fibrilar (externa) formado por tejido conectivo denso y capa córnea (interna) con condroblastos. A nivel del cartilago observar a las células cartilaginosas o condrocitos, alojados en lagunas o condroplastos, en los preparados corrientes casi siempre se encuentran retraídas. Generalmente se encuentran reunidos en grupos de 2, 4 y 8 formando los grupos isógenos. La sustancia fundamental llamada matriz cartilaginosa es homogénea. Las fibras colágenas se ven (están enmascaradas) debido a que tienen el mismo índice de refracción que la porción

Mucosa

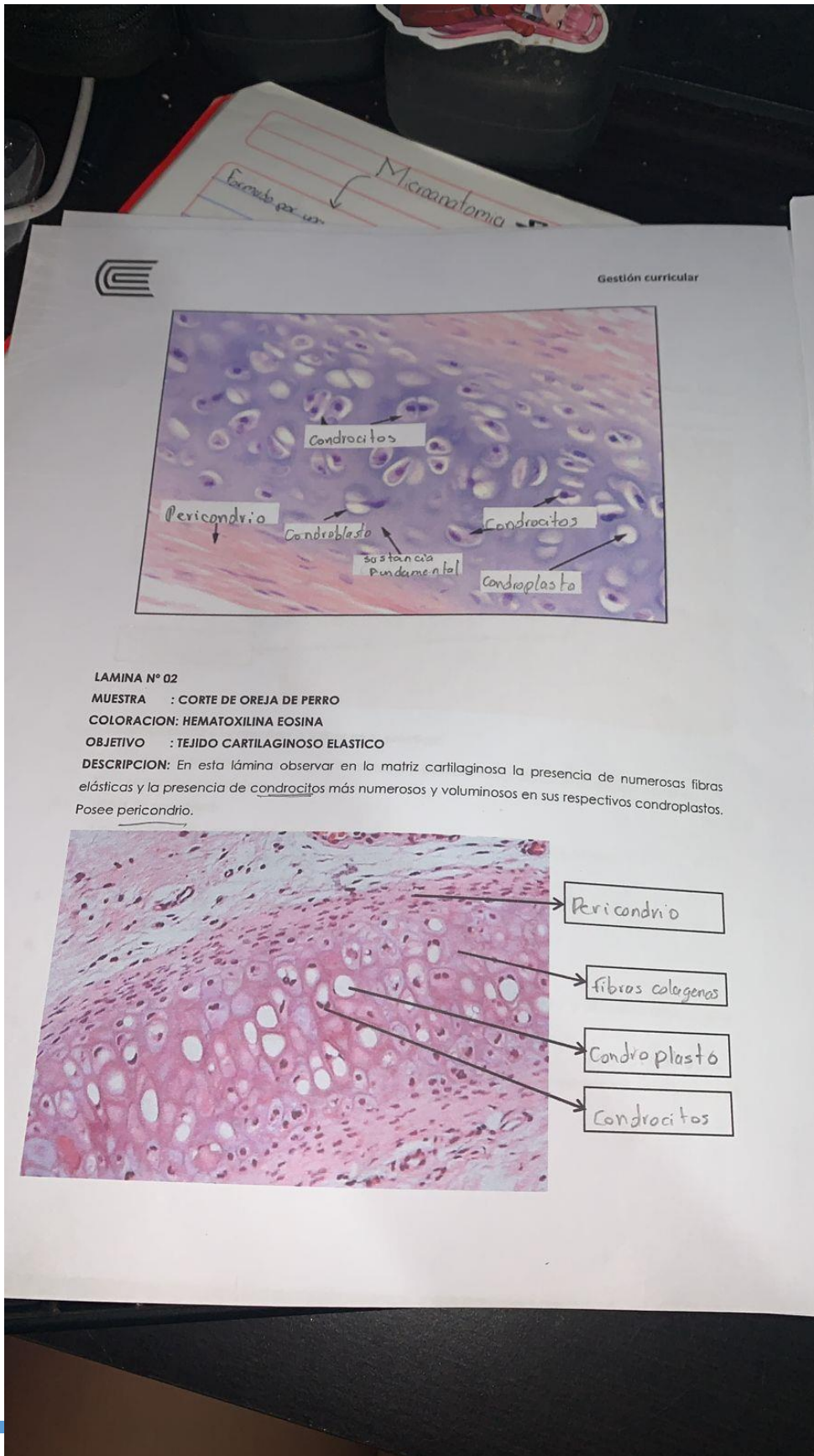
Sub-mucosa

Cartilago

Adventicia







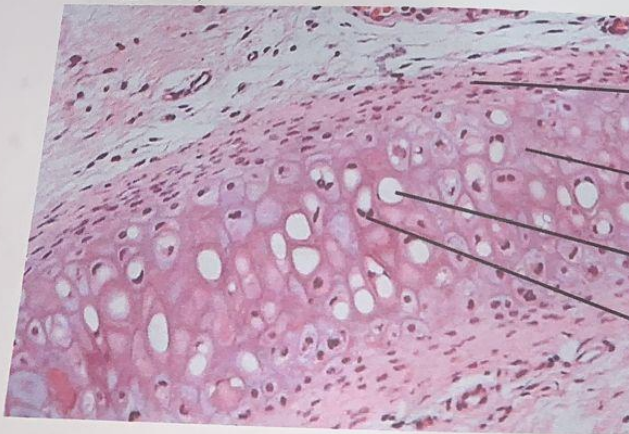
LAMINA N° 02

MUESTRA : CORTE DE OREJA DE PERRO

COLORACION: HEMATOXILINA EOSINA

OBJETIVO : TEJIDO CARTILAGINOSO ELASTICO

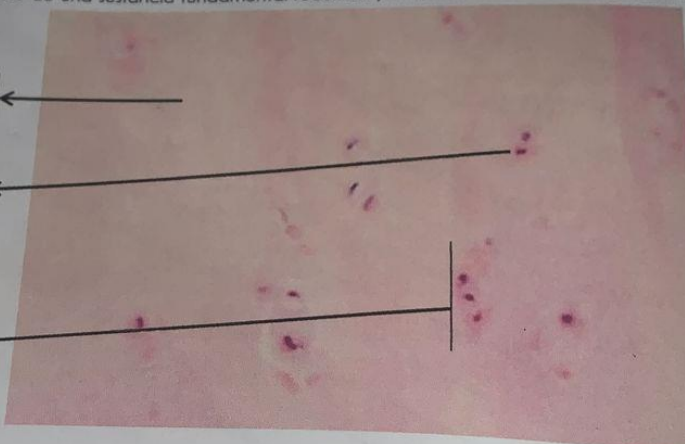
DESCRIPCION: En esta lámina observar en la matriz cartilaginosa la presencia de numerosas fibras elásticas y la presencia de condrocitos más numerosos y voluminosos en sus respectivos condroplastos. Posee pericondrio.



- Pericondrio
- Fibras colagenas
- Condroplasto
- Condrocitos

Gestión curricular

**LAMINA N° 03**  
**MUESTRA : DISCO INTERVERTEBRAL**  
**COLORACION: HEMATOXILINA EOSINA**  
**OBJETIVO : TEJIDO CARTILAGINOSO FIBROSO (FIBROCARILAGO)**  
**DESCRIPCION:** Características intermedias entre el tejido conjuntivo denso y el cartilago hialino. Numerosos condrocitos pequeñas dispuestos con series lineales, que forman grupos isógenos axiles; los que se hallan en medio de una sustancia fundamental recorrida por numerosas fibras colágenas. No posee pericondrio.



Handwritten labels with arrows pointing to the micrograph:

- Sustancia fundamental
- Condrocitos
- Fibras Colágenas

**Equipos/materiales y reactivos a utilizar en la práctica:**

- Cámara ampliadora de imagen, Microscopio, Cámara fotográfica, Guardapolvo, guantes.

**Materiales de escritorio:**

**Notas de seguridad:**  
 Está prohibido ingresar al laboratorio sin los materiales necesarios de bioseguridad, está prohibido ingresar al laboratorio alimentos así como su consumo.  
 dejar en orden y limpieza las mesas de trabajo, además de cuidar los microscopios.

**Ótesis (o cálculos): No presenta**

**edimiento experimental: No presenta**

**lados o productos:**  
 nno desarrolla un organizador sobre la clasificación de tejido epitelial, y dibuja las láminas vistas microscopio

**ncias bibliográficas consultadas y/o enlaces recomendados**  
 r L., Hiatt J. "Texto Atlas de Histología". 3ra. Edición. México: McGraw-Hill Interamericana editores, S.A.; 200  
 970-10-6651-0/ ISBN 13: 978-970-10-6651-5