



NOMBRE DEL ALUMNO: KARINA DESIRÉE RUIZ PÉREZ

CARRERA: MEDICINA HUMANA

ASIGNATURA: MORFOLOGÍA

DOCENTE: DR. MIGUEL BASILIO ROBLEDO

ACTIVIDAD: ARTERIAS DE MIEMBRO SUPERIOR E INFERIOR

SEMESTRE: PRIMER SEMESTRE

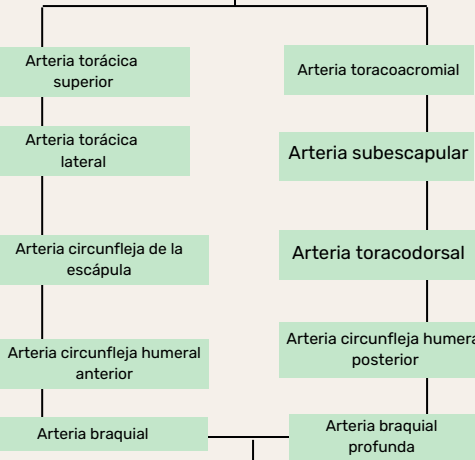
GRUPO: B

FECH: 04 DE ENERO DEL 2023

ARTERIAS DEL MIEMBRO SUPERIOR


Arteria axilar

Ramas

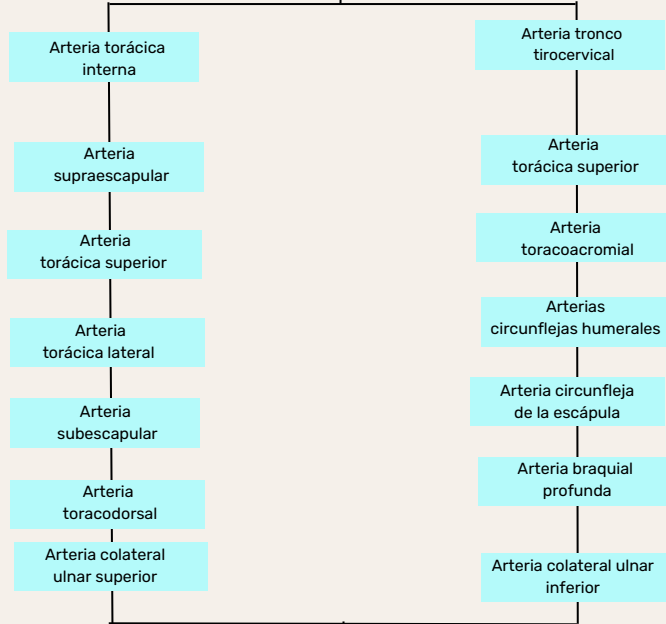


Arteria braquial

Ramas

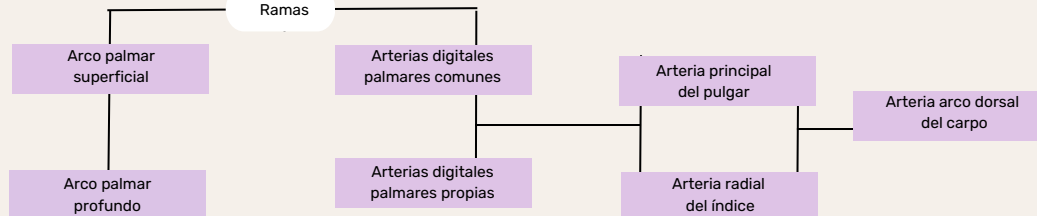


Arterias de la porción proximal (región del hombro y el brazo)

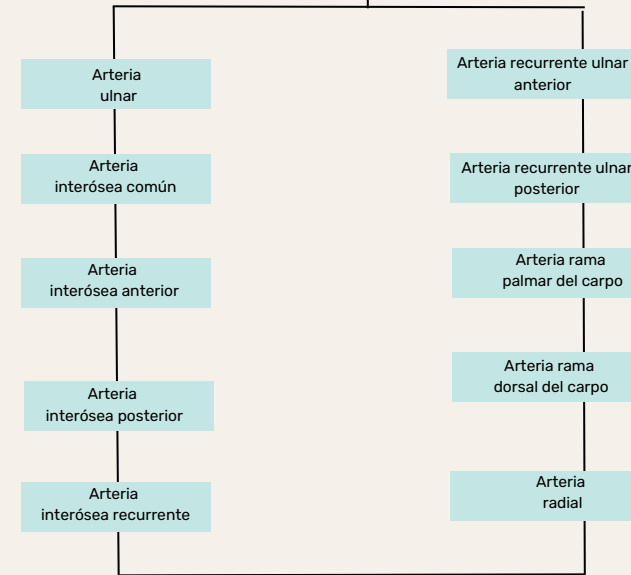


Arterias de la mano

Ramas



Arterias del antebrazo y el carpo



ARTERIAS DEL MIEMBRO INFERIOR

Arterias de las regiones anterior y medial del muslo

Arteria femoral

Ramas

Arteria femoral profunda

Arteria circunfleja femoral medial

Arteria oburatriz

Arteria circunfleja femoral lateral

Arterias de las regiones glútea y posterior del muslo

Arterias ilíacas internas

Ramas

Arteria glútea superior

Arteria glútea inferior

Arteria pudenda interna

Arteria perforantes

Arterias de la pierna

Arteria poplitea

Arteria tibial anterior

Arteria tibial posterior

Arteria tibial anterior

Arteria dorsal del pie (pedia)

Arteria fibular

Arterias del pie

Ramas terminales de las arterias tibiales anterior y posterior

Arteria dorsal del pie

Arteria tarsiana lateral

Arteria arqueada

Arteria plantar profunda

Arterias metatarsianas dorsales

Arterias digitales dorsales

Arterias de la planta del pie

Arterias tibial posterior

Arteria plantar medial

Arterias metatarsianas plantares

Arteria plantar medial y lateral

Arteria plantar profunda

Arterias perforantes

Arterias digitales plantares