



Nombre del Alumno:
Nahúm Daniel Arriaga Nanduca.

Nombre del Docente:
Dr. Miguel Basilio Robledo.

Nombre de la Tarea:
Infografías de los Órganos
Abdominopelvicos.

Nombre de la Asignatura:
Morfología.

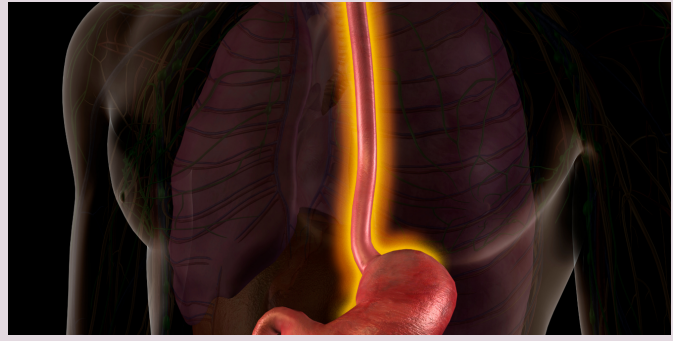
Nombre de la Universidad:
Universidad Del Sureste.

Fecha de Entrega:
20/10/2022

Tapachula Chiapas De Córdoba y
Ordoñez.

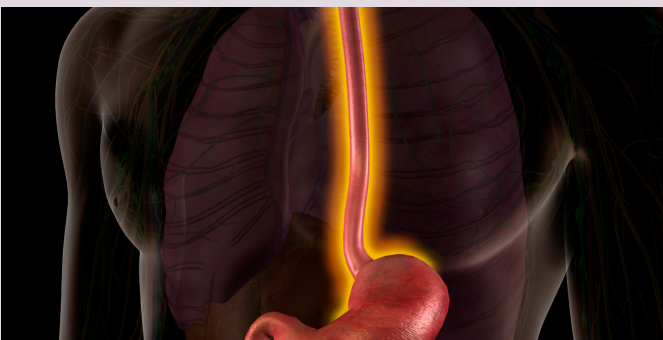
Esófago

Es un tubo muscular, de unos 25 cm de largo y 2 cm de diámetro por término medio, que transporta el alimento desde la faringe hasta el estómago.



El esófago presenta normalmente tres estrechamientos:

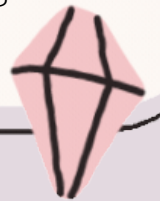- Estrechamiento cervical
- Estrechamiento torácico
- Estrechamiento frénico.



+ La irrigación arterial de la porción abdominal del esófago procede de la arteria gástrica izquierda, una rama del tronco celíaco, y de la arteria frénica inferior izquierda.

El drenaje venoso de las venas submucosas de esta porción del esófago se dirige al sistema de la vena porta a través de la vena gástrica izquierda, y al sistema venoso sistémico a través de las venas esofágicas que desembocan en la vena ácigos.

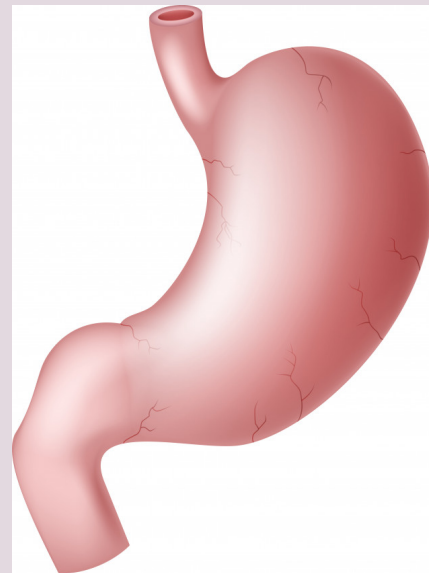El esófago está inervado por el plexo esofágico, formado por los troncos vagales (que se convierten en los ramos gástricos anteriores y posteriores) y los troncos simpáticos torácicos, a través de los nervios esplácnicos mayores (abdominopélvicos) y los plexos periarteriales que rodean la arteria gástrica izquierda y la arteria frénica inferior izquierda



Estómago

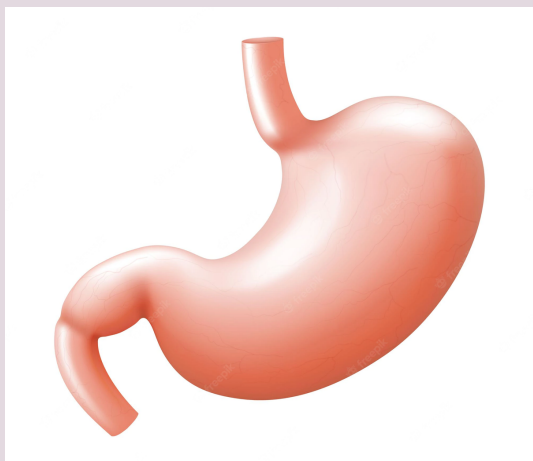
Es la porción expandida del tubo digestivo que se encuentra entre el esófago y el intestino delgado.

El estómago mezcla los alimentos y sirve de depósito; su función principal es la digestión enzimática.



El estómago tiene cuatro porciones:

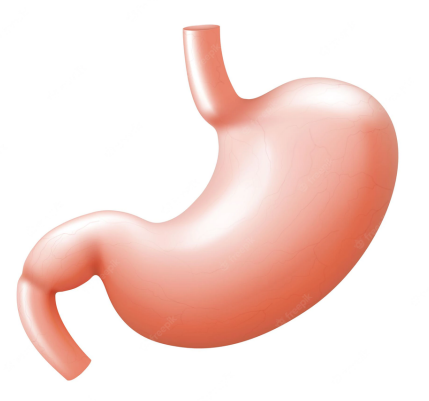
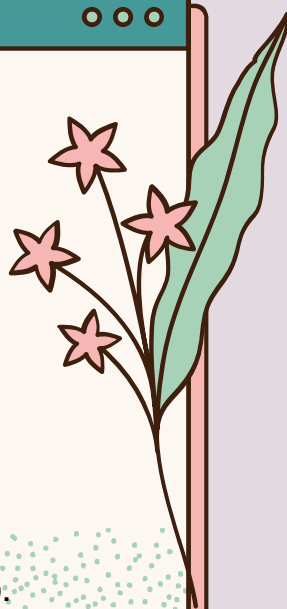
Cardias
Fundus
Cuerpo
Porción Pilórica



El estómago también presenta dos curvaturas:

Curvatura menor: forma el borde cóncavo, más corto.

Curvatura mayor: forma el borde convexo, más largo, del estómago.



La abundante vascularización arterial del estómago se origina en el tronco celíaco y sus ramas.

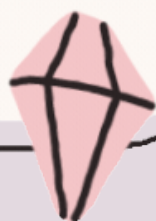La mayor parte de la irrigación procede de anastomosis formadas a lo largo de la curvatura menor por las arterias gástricas derecha e izquierda, y a lo largo de la curvatura mayor por las arterias gastromentales (gastroepiploicas) derecha e izquierda.

Las venas gástricas izquierda y derecha drenan directamente en la vena porta hepática.

Las venas gástricas cortas y las venas gastromentales (gastroepiploicas) izquierdas drenan en la vena esplénica, que luego se une a la vena mesentérica superior (VMS) para formar la vena porta hepática.

La vena gastromental derecha desemboca en la VMS.

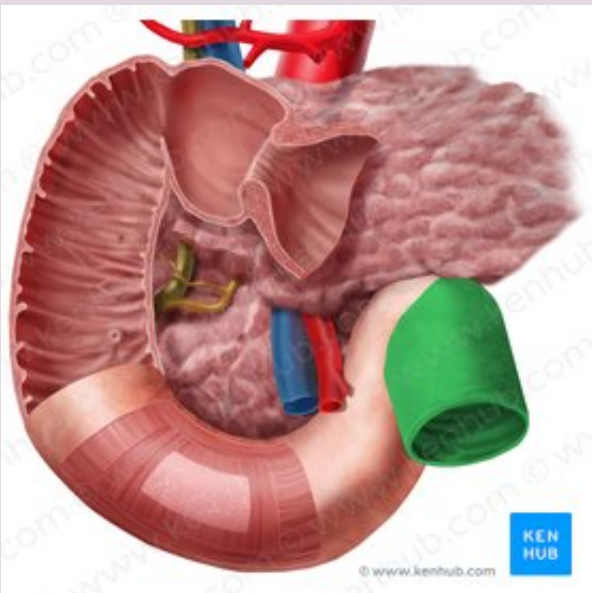
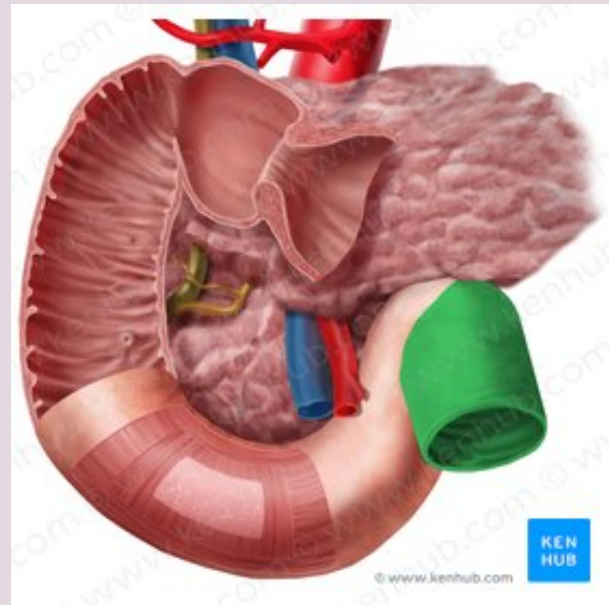
La vena prepilórica asciende sobre el píloro hacia la vena gástrica derecha.



Intestino Delgado

Constituido por el duodeno, el yeyuno y el íleon, es el lugar principal donde se absorben los nutrientes obtenidos de los materiales ingeridos.

Se extiende desde el píloro hasta la unión ileocecal, donde el íleon se une al ciego, la primera porción del intestino grueso.



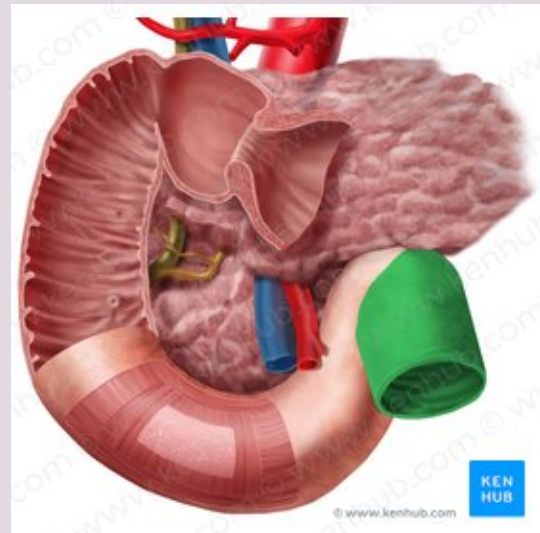
El duodeno (anchura de doce dedos), la porción inicial y más corta (25 cm) del intestino delgado, es también la más ancha y fija.

El duodeno se inicia en el píloro, en el lado derecho, y termina en la flexura (unión) duodenoyeyunal, en el lado izquierdo.

La segunda porción del intestino, el yeyuno, empieza en la flexura duodenoyeyunal, donde el tubo digestivo recupera un curso intraperitoneal.

La tercera porción del intestino, el íleon, termina en la unión ileocecal, la unión de la porción terminal del íleon y el ciego.

En conjunto, el yeyuno y el íleon miden 6-7 m de largo.



La arteria mesentérica superior (AMS) irriga el yeyuno y el íleon a través de arterias yeyunales e ileales.

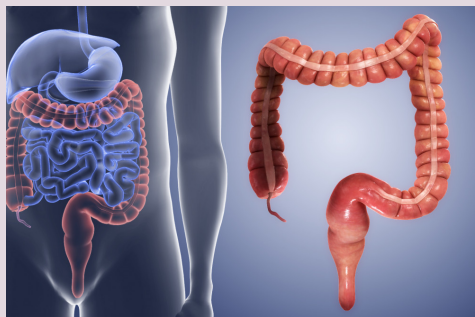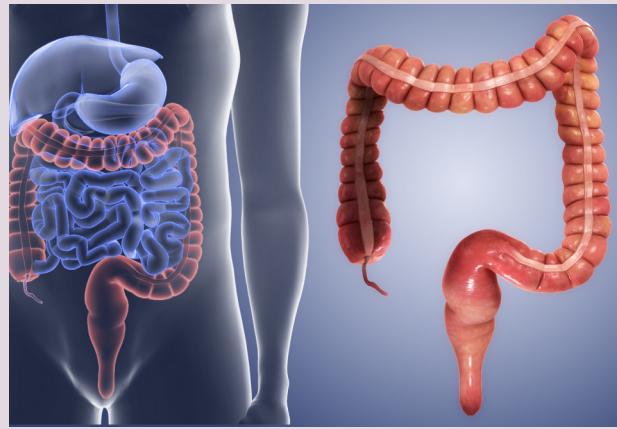
Las arterias se unen para formar asas o arcos, las arcadas arteriales, que dan origen a unas arterias rectas, los vasos rectos.

La vena mesentérica superior drena el yeyuno y el íleon. La VMS se sitúa anterior y a la derecha de la AMS en la raíz del mesenterio .

La VMS termina posterior al cuello del páncreas, donde se une a la vena esplénica para formar la vena porta hepática.

Intestino Grueso

Es donde se absorbe el agua de los residuos no digeribles del quimo líquido, convirtiéndolo en heces semisólidas que se almacenan y se van acumulando hasta el momento de la defecación



El intestino grueso está formado por:

el ciego

el apéndice vermiforme

el colon (ascendente, transverso, descendente y sigmoide)

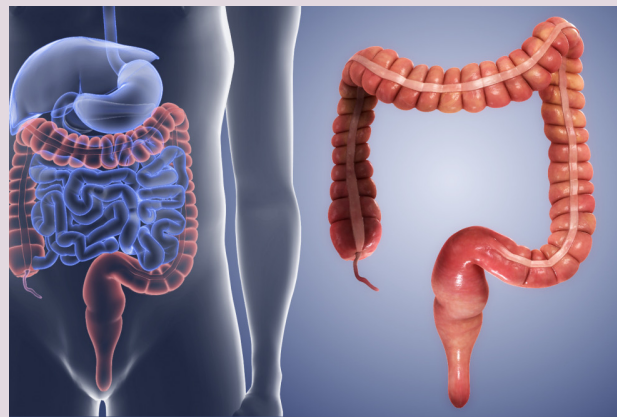
el recto y el conducto anal

El intestino grueso puede diferenciarse del intestino delgado por:

Los apéndices omentales

Las tenias del colon

Las haustras.



CIEGO Y APÉNDICE

La primera porción del intestino grueso que se continúa con el colon ascendente, es un fondo de saco intestinal ciego, con una longitud y anchura de aproximadamente 7,5 cm.

Está situado en el CID, en la fosa ilíaca, inferior a la unión de la porción terminal del íleon y el ciego

La vascularización arterial del ciego proviene de la arteria ileocólica, rama terminal de la AMS.

El apéndice vermiforme está irrigado por la arteria apendicular, una rama de la arteria ileocólica.

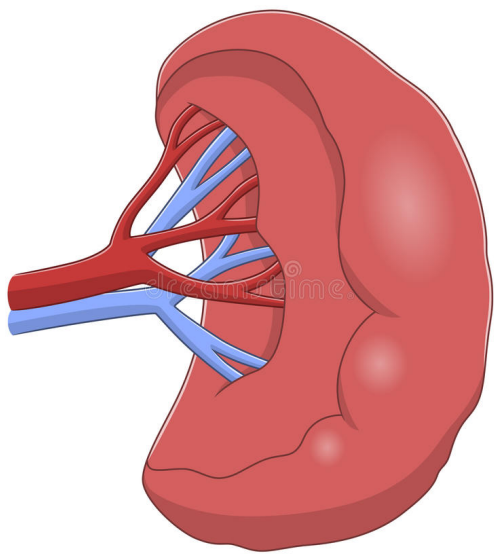
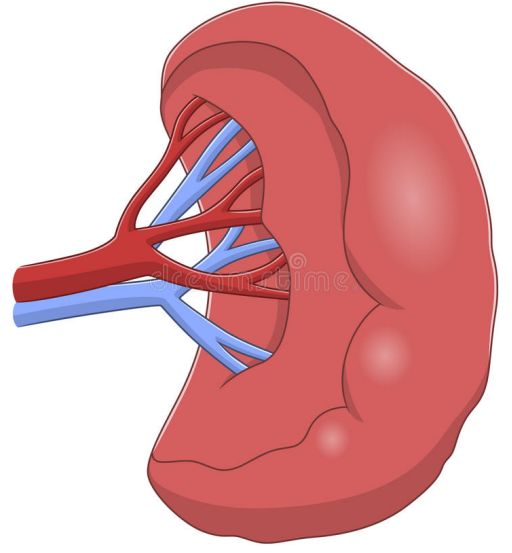
La inervación del ciego y el apéndice vermiforme proviene de nervios simpáticos y parasimpáticos del plexo mesentérico superior.

Las fibras nerviosas aferentes del apéndice vermiforme acompañan a los nervios simpáticos hacia el segmento T10 de la médula espinal.

Las fibras nerviosas simpáticas se originan en la porción torácica inferior de la médula espinal, y las fibras nerviosas parasimpáticas provienen de los nervios vagos.

Bazo

Es un órgano ovoide y pulposo, habitualmente de tono morado, que tiene aproximadamente la forma y el tamaño de un puño cerrado.



El bazo varía mucho de tamaño, peso y forma; no obstante, suele tener unos 12 cm de largo y 7 cm de ancho.

Las relaciones del bazo son:

Anteriormente, el estómago

Posteriormente, la parte izquierda del diafragma, que le separa de la pleura, el pulmón y las costillas 9.^a a 11.^a.

Inferiormente, la flexura cólica izquierda.

Medialmente, el riñón izquierdo.

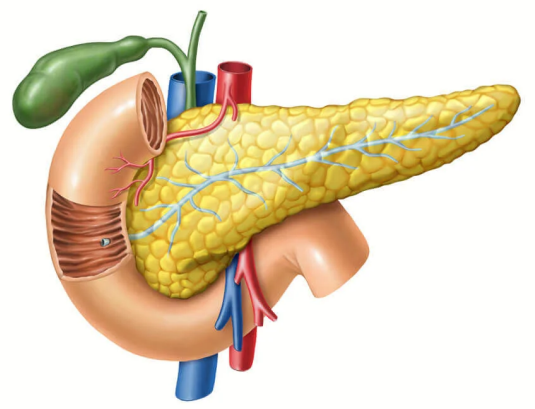
+ La vascularización arterial del bazo procede de la arteria esplénica, la mayor rama del tronco celíaco.

Los nervios del bazo derivan del plexo celíaco.

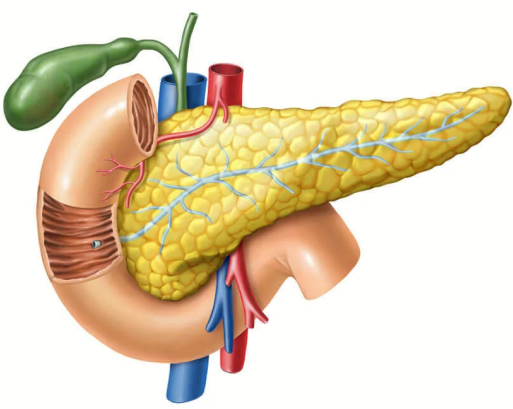
Se distribuyen principalmente a lo largo de las ramas de la arteria esplénica, y su función es vasomotora.

Páncreas

Es una glándula digestiva accesoria alargada que se sitúa retroperitonealmente, cubriendo y cruzando de forma transversal los cuerpos de las vértebras L1 y L2 (el nivel del plano transpilórico) en la pared posterior del abdomen.

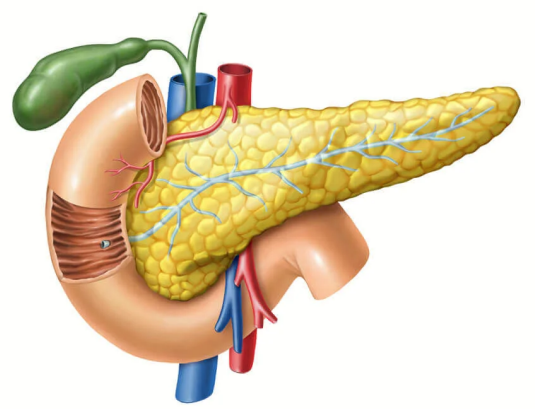


El páncreas produce:
Una secreción exocrina.
Secreciones endocrinas



El páncreas se divide en cuatro porciones:

- Cabeza
- Cuello
- Cuerpo
- Cola.



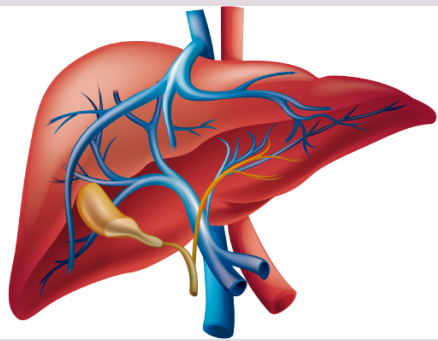
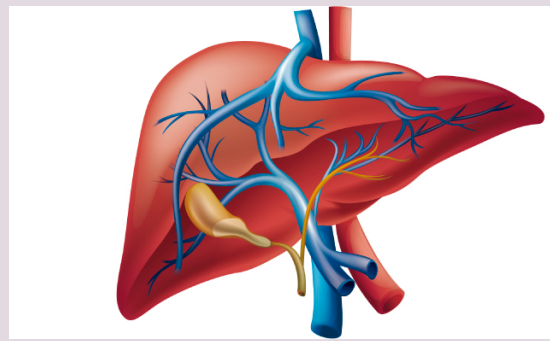
+ La irrigación arterial del páncreas deriva principalmente de las ramas de la arteria esplénica, bastante tortuosa.

Las arterias pancreatoduodenales superiores anterior y posterior, ramas de la arteria gastroduodenal, y las arterias pancreatoduodenales inferiores anterior y posterior, ramas de la AMS, forman arcadas localizadas anterior y posteriormente que irrigan la cabeza del páncreas.

Los nervios del páncreas proceden de los nervios vagos y esplácnicos abdominopélvicos que pasan a través del diafragma.

Hígado

El mayor órgano del cuerpo después de la piel y la mayor glándula del organismo, pesa unos 1 500 g y supone un 2,5 % del peso corporal en el adulto.



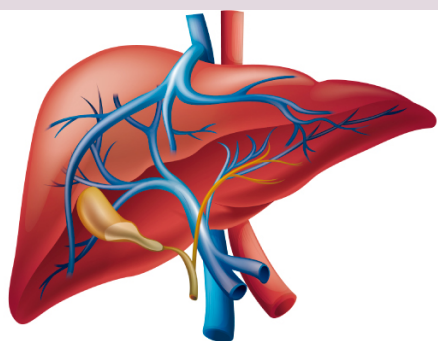
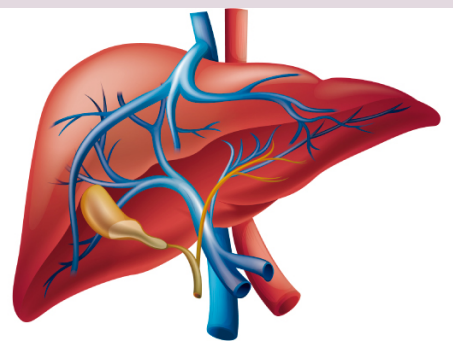
El hígado se localiza principalmente en el cuadrante superior derecho del abdomen, donde es protegido por la caja torácica y el diafragma.

El hígado se divide en dos lóbulos anatómicos.

lóbulo derecho
lóbulo izquierdo

dos lóbulos accesorios.

lóbulo cuadrado
lóbulo caudado



El hígado tiene dos caras:

Diafragmática

Visceral

Los nervios del hígado proceden del plexo hepático, el mayor de los derivados del plexo celíaco.

El plexo hepático acompaña a las ramas de la arteria hepática propia y de la vena porta hepática hasta el hígado.

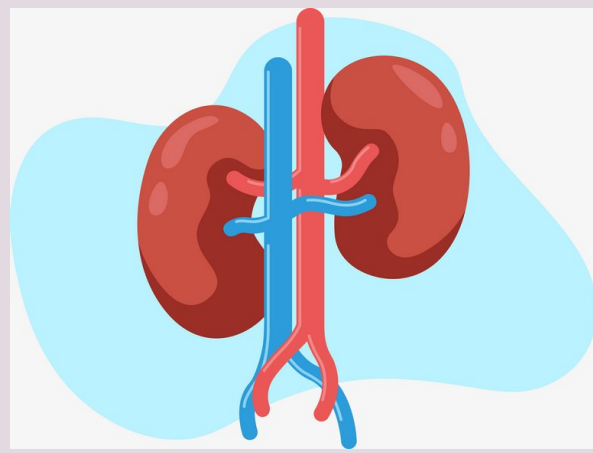
Está constituido por fibras simpáticas procedentes del plexo celíaco y por fibras parasimpáticas de los troncos vagales anterior y posterior.

La mayor parte de la linfa se forma en los espacios perisinusoidales (de Disse) y drena en los linfáticos profundos de las tríadas portales intralobulillares vecinas.

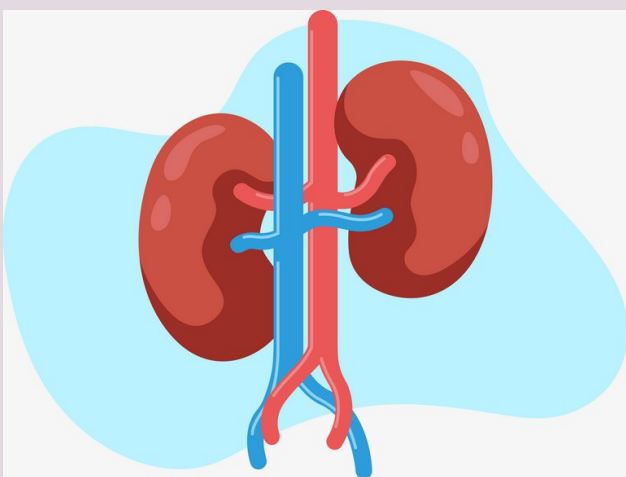
Riñones

Eliminan de la sangre el exceso de agua, sales y desechos del metabolismo de las proteínas, y devuelven al torrente sanguíneo los nutrientes y las sustancias químicas necesarias.

Se sitúan retroperitonealmente en la pared posterior del abdomen, uno a cada lado de la columna vertebral al nivel de las vértebras T12- L3.

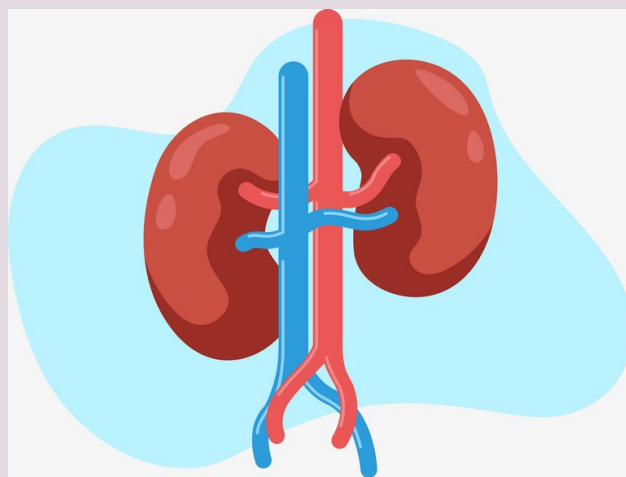


Las estructuras que entran y salen de los riñones (vasos, nervios y estructuras que drenan la orina de los riñones) cruzan el seno renal por el hilio renal.



En vida, los riñones tienen un color marrón rojizo y miden cerca de 10 cm de largo, 5 cm de ancho y 5,5 cm de grosor.

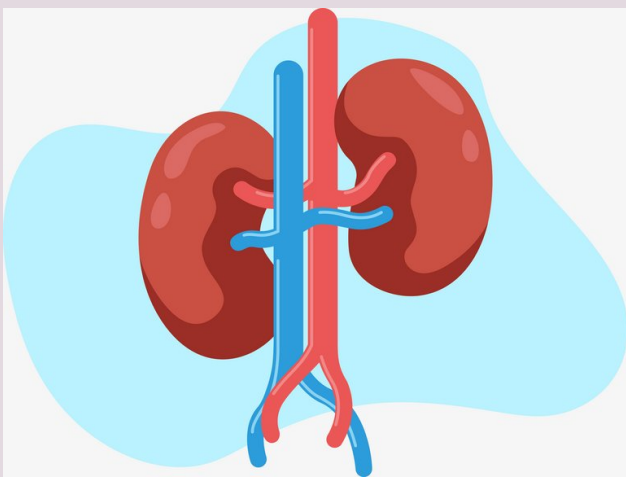
Cada riñón tiene unas caras anterior y posterior, unos bordes medial y lateral, y unos polos superior e inferior.



El hígado, el duodeno y el colon ascendente son anteriores al riñón derecho.

Este riñón está separado del hígado por el receso hepatorenal.

El riñón izquierdo se relaciona con el estómago, el bazo, el páncreas, el yeyuno y el colon descendente.



En el hilio, la vena renal es anterior a la arteria renal, que a su vez es anterior a la pelvis renal.