

Caso clínico

Fecha: 19/11/22

- Px de 22 años de edad, de sexo femenino que acude a consulta por presentar pirosis y regurgitación de 6 meses de evolución, acompañado de náuseas, vomito con coloración blanquecina, dolor de garganta, aumentando estos síntomas durante la ingesta; por lo que decide tomar omeprazol. (Niega tener diarrea, gripe o fiebre).
- Se le preguntó la fecha de su última regla:
- Fue del día 14/11/22

Nota de enfermería:

Peso: 43:300 LG

Talla: 1.41 M.

FC: 71 x1

FR: 22 x1

Temp: 36.2º

T/A: 100/60

sPO2: 96

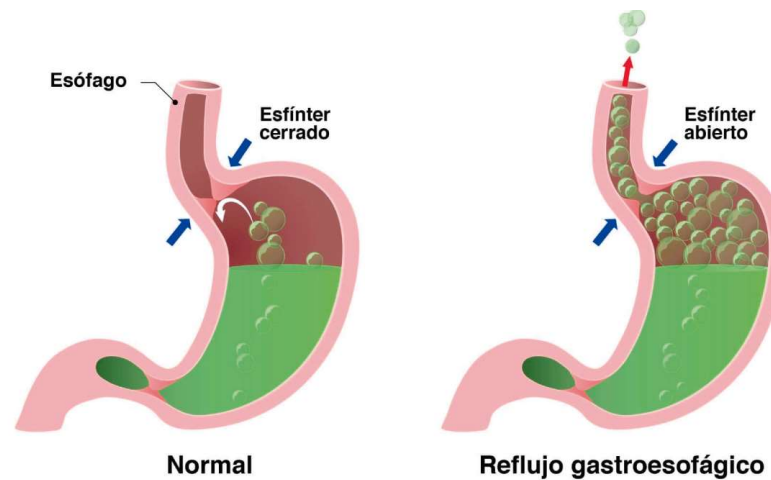
Exploración física

- Inspección de las estructuras del cuello: Hiperemica.
- A la palpación no se encuentran anomalías.
- A la inspección abdominal no se observan anomalías.
- A la palpación profunda refiere tener dolor localizado en el epigástrico.

Dx

Enfermedad por reflujo gastroesofagico (**ERGE**)

Es el conjunto de síntomas y/o lesiones esofágicas, debido al paso del contenido gástrico hacia el esófago.



Fisiología del esófago

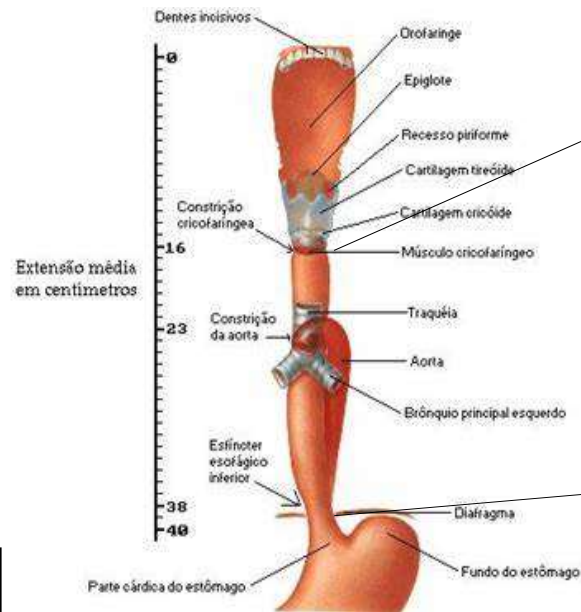
El esófago es un órgano hueco de 18–26 cm.

Transporte del bolo alimenticio de la faringe al estómago y evita el reflujo.

Peristaltismo esofágico

Esfínteres esofágicos

Tiene 4 capas: Mucosa, submucosa, muscular y adventicia.

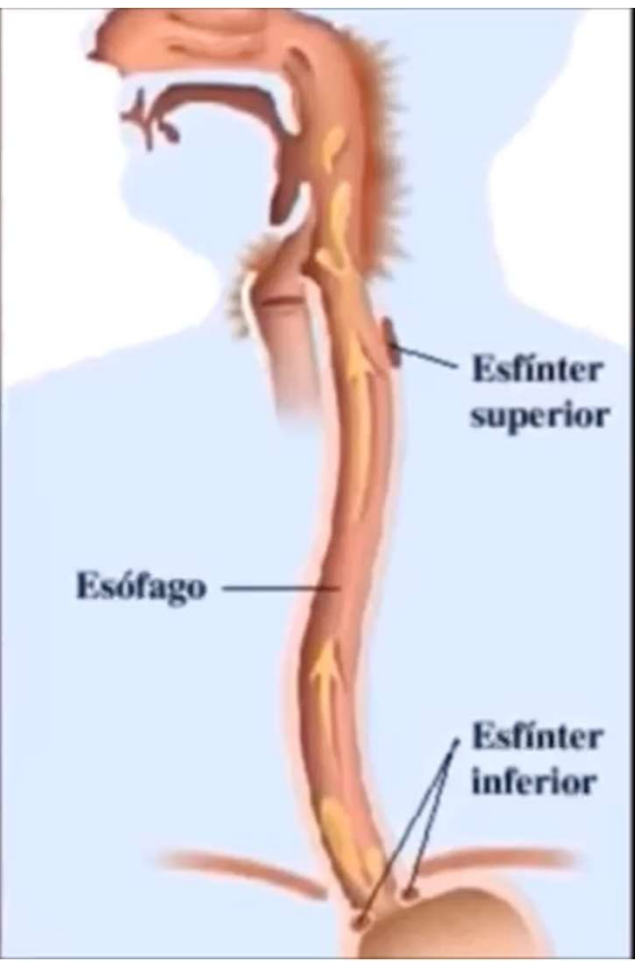
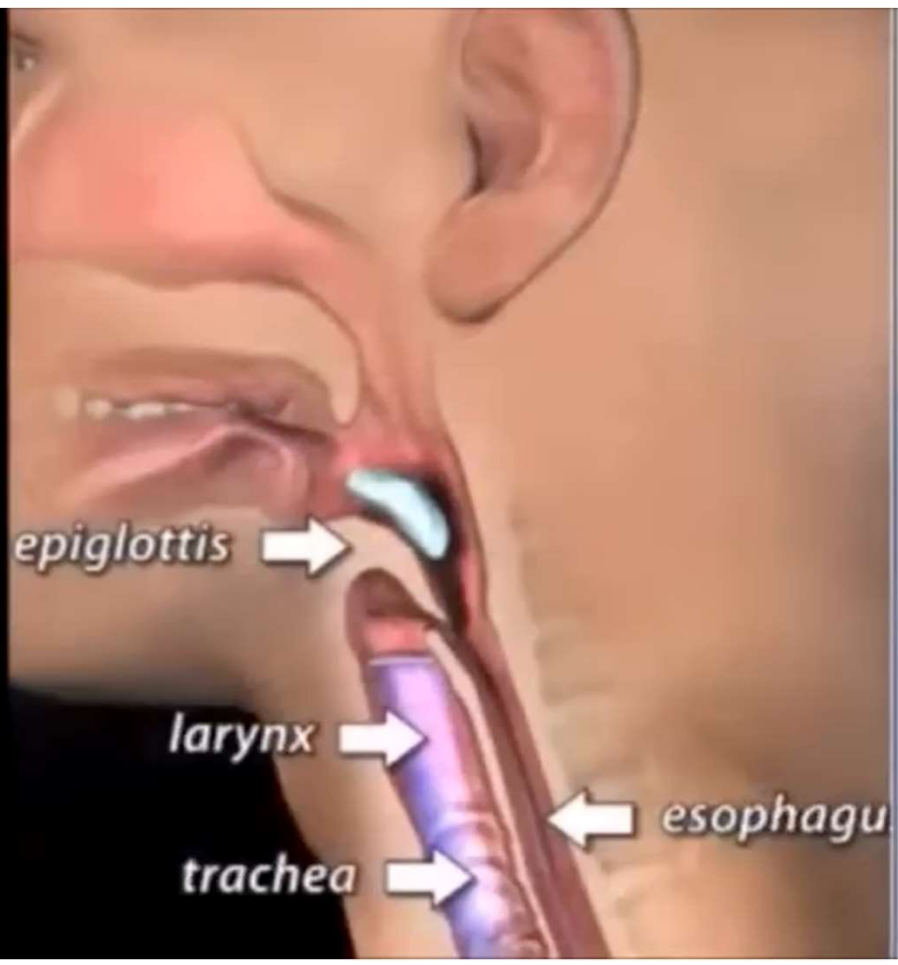

Esfínter esofágico superior (EIS)

- **Cerrado en reposo.** (Evita aire en la inspiración) (Evita el reflujo faríngeo)
- **Abierto en la alimentación**

Esfínter esofágico inferior (EII)

- **Cerrado en reposo.** (Evitar el reflujo gástrico)
- **Abierto en la alimentación**



Fisiopatología

Se sabe desde un principio que la ERGE es una entidad multifactorial, pero existió una tendencia entre los clínicos a explicarla como un concepto unidimensional.

En un primer momento fue equiparada a la hernia hiatal, luego al esfínter esofágico inferior (EEI) hipotensivo y finalmente a las relajaciones transitorias del EEI. **Actualmente se comprendió que todos estos elementos interactúan en la ERGE haciéndola una entidad multifactorial.**

Factores defensivos

Barrera antirreflujo

Hipotonía del esfínter esofágico inferior

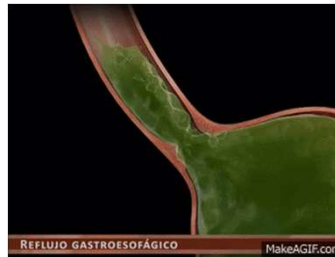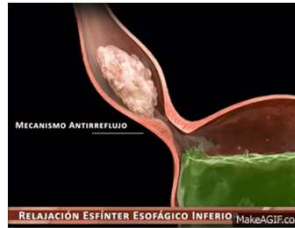Presión basal (EEI) (12-30mmHg)
Hipotensión moderada: >10mmhg
Hipotensión severa: <5mmhg}.

Relajación transitoria (> 10s)

Deglución, toser, posición, eructo.

Otros factores

Hernia de hiato, consumo de alcohol.
Tabaco, obesidad, retraso en el vaciamiento gástrico.



Aclaramiento esofágico

Trastornos del peristaltismo esofágico
Reducción de la secreción salival

Resistencia de la mucosa

Factores agresivos

Volúmenes y naturaleza del contenido refluído

Acido y pepsina

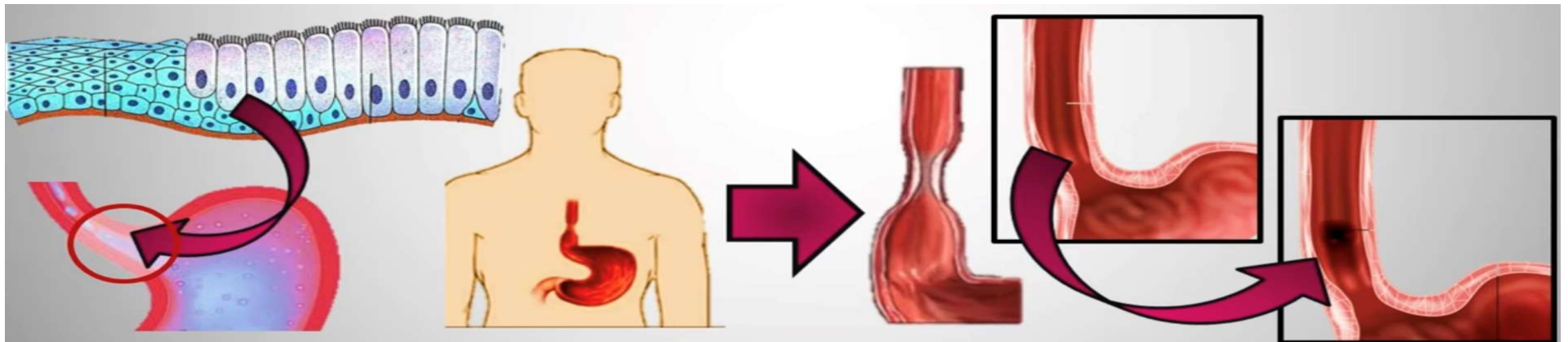
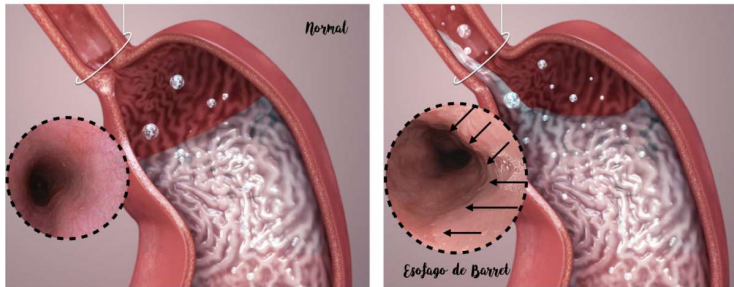
Sales biliares

Complicaciones

Esófago De Barret

Estenosis péptica

Úlcera esofágica



Tratamiento

- Omeprazol tabletas de 20mg. Tomar 2 tabletas x 20 días durante la noche.
- Magnesio: 5ml. 10 minutos antes de comer.
- Metamizol sódico 500mg tabletas 1 tableta cada 8horas