



NOMBRE DEL ALUMNO: MARIO DE JESUS SANTOS HERRERA

NOMBRE DEL PROFESOR: katia paola martinez lopez

LICENCIATURA: MEDICINA HUMANA

MATERIA: CLINICA QUIRURGICA

NOMBRE DEL TRABAJO:

Hematomas intracraneales (epidural y subdural)

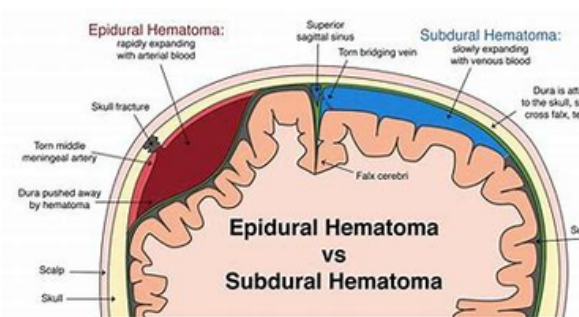
PASIÓN POR EDUCAR

san Cristóbal de las casas, Chiapas a 23 de noviembre del 2022.

Hematomas intracraneales

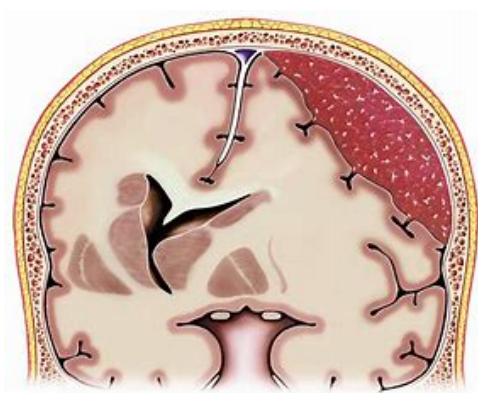
Hematoma Subdural

Este hematoma se ubica entre la duramadre y la aracnoides.



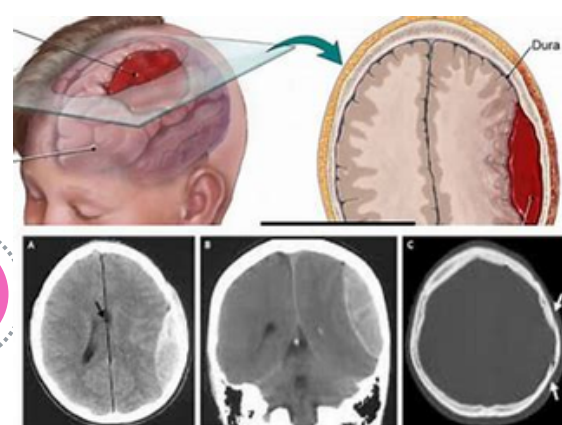
Hematoma Epidural

Este hematoma se ubica entre el cráneo y la duramadre aunque puede aparecer también en la columna vertebral.



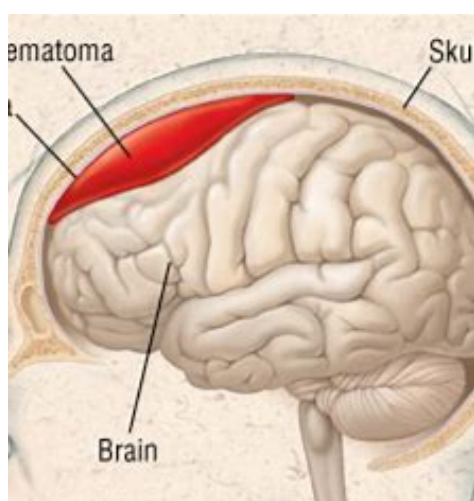
Hematoma Subdural

Puede ser agudo, subagudo o crónico, dependiendo del tiempo de evolución.



Hematoma Epidural

En su mayoría es agudo, ya que, sus síntomas se presentan de forma inmediata a la lesión.

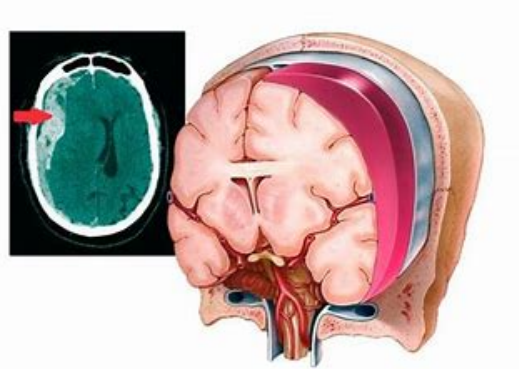


Hematoma Subdural

El tratamiento del hematoma subdural varía dependiendo de la amplitud del mismo, pudiendo realizarse cirugía o seguimiento médico.

Hematoma Epidural

El tratamiento del hematoma epidural es la cirugía de emergencia (craneotomía o craniectomía).



Hematoma Subdural

La mortalidad oscila entre un 50 y un 90% según la oportunidad de la cirugía.

Hematoma Epidural

La mortalidad es de un 20% hasta un 55%, según la oportunidad de la cirugía.

