



Microanatomía

1° semestre

Unidad II: Practica

DISECCION DE UN RATON

Nombre de los integrantes:

Diana Roció Gómez López

Karen Itzel Rodríguez López

Sefora Edith López Carpio

Katia Marlen Espinosa Sánchez

Jennifer González Santiz

Nombre del docente:

Leyber Bersain Martínez López

Introducción.

En sus primeros tiempos, los estudios anatómicos se limitaron en sus primeros tiempos a la descripción de las estructuras disecadas por conservación. Con la utilización del microscopio y las tinciones diferenciales, se comenzaron a conocerlas estructuras celulares de los tejidos y órganos; así es como nace una nueva ciencia denominada histología, la cual se define como el estudio de los tejidos. Entonces la disección es la separación de las partes de un organismo de forma que puedan estudiarse sus estructuras y relaciones anatómicas.

Por lo tanto, como la mejor manera de poder observar los tejidos, órganos, componentes de la piel nosotros realizamos este reporte para la explicación de la disección de un ratón que se puso en práctica en la clase de microanatomía.

Se describirán el procedimiento de la disección desde el comienzo hasta el fin y los órganos que pudimos encontrar es importante recalcar que el ratón que se utilizó para la práctica la tratamos de manera amable para que se sintiera en un ambiente relajado y cómodo.

Marco teórico.

Los animales son absolutamente imprescindibles en la investigación biomédica, porque nos permiten avanzar en el conocimiento de las enfermedades de una manera que no es posible conseguir por otros medios. Algunas partes de animal como los órganos se utilizan para experimentos en lugar de cuerpos enteros. las partes utilizadas de manera habitual son los corazones, los ojos, los pulmones y el cerebro, a menudo se diseccionan estas partes para ver su estructura interna. ratones y ratas son los animales que más se usan en investigaciones biomédicas en el laboratorio, porque en ellos se puede estudiar la evolución y tratamiento de numerosas enfermedades que nos afectan.

La disección es la división en partes de una planta, un animal o un ser humano muertos para examinarlos y estudiar sus órganos. El material de disección es el conjunto de herramientas empleadas para realizar estudios de anatomía y morfología internas sobre animales y plantas muertos.

La piel es un órgano heterogéneo que sirve como principal medio de comunicación entre el animal y su medio ambiente.

El sistema esquelético se compone de dos partes primero el esqueleto axial que consta del cráneo, columna vertebral, esternón y costillas y el esqueleto apendicular consiste en los huesos de las extremidades anteriores y posteriores. El sistema circulatorio cuenta con dos órganos principales que son el corazón y los vasos sanguíneos estos son responsables del mantenimiento de la circulación de la sangre y el intercambio de oxígeno.

El sistema respiratorio de los mamíferos consta de los pulmones y las vías aéreas que conducen a ellos, las vías aéreas son la cavidad nasal, la faringe, la tráquea y los bronquios estos están contruidos para funcionar como un tubo continuo que conduzca el aire a los pulmones.

El sistema digestivo comienza en la cavidad bucal y termina en el orificio anal no incluye solamente el tubo digestivo, sino que también algunos órganos asociados en el proceso digestivo están contruidos por la lengua, el esófago, el estómago, el intestino delgado y grueso, el hígado y el páncreas.

Objetivos generales.

- Aprender anatomía y fisiología.
- Aprender a usar el instrumental necesario para la práctica.

Objetivos específicos.

- Separar la piel de la rata.
- Identificar donde están ubicados los órganos.
- Reconocer los nombres de cada uno de los órganos.
- Identificar si algún órgano tiene una anomalía.
- Identificar qué tipo de tejido recubre los órganos de la rata.
- Separar correctamente cada órgano sin perforar.

Materiales.

- Un mango de bisturí.
- Una hoja de bisturí.
- Pinza Kelly.
- 2 placas de unicel de 30x30.
- 2 pliegos de papel aluminio con medida de 30x30cm.
- Bolsa de basura.
- Guantes quirúrgicos.
- Cubrebocas.
- Alfileres.
- Cinta adhesiva.

Metodología.

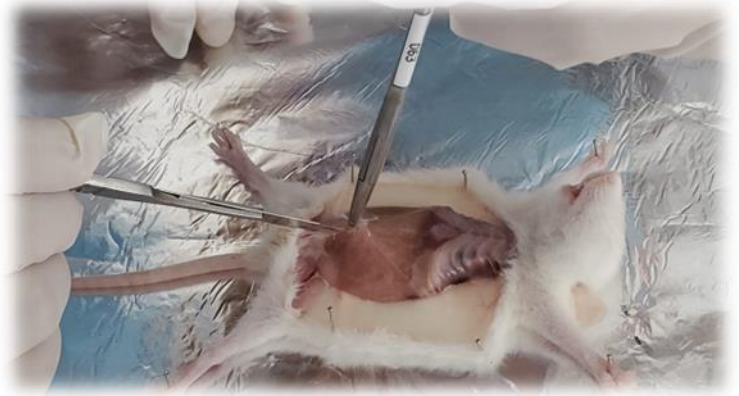- Las Ratas fueron colocadas en cajas para poder transportarlas y lograr no estresarlas.
- Colocamos la rata sobre la mesa, se tomó del cuello y de la cola, haciendo un movimiento de estiramiento rápidamente para poder provocar su muerte o quedara en un estado de coma.



- Posteriormente colocamos sobre el unisel estirando sus extremidades y sujetándolas con los alfileres.

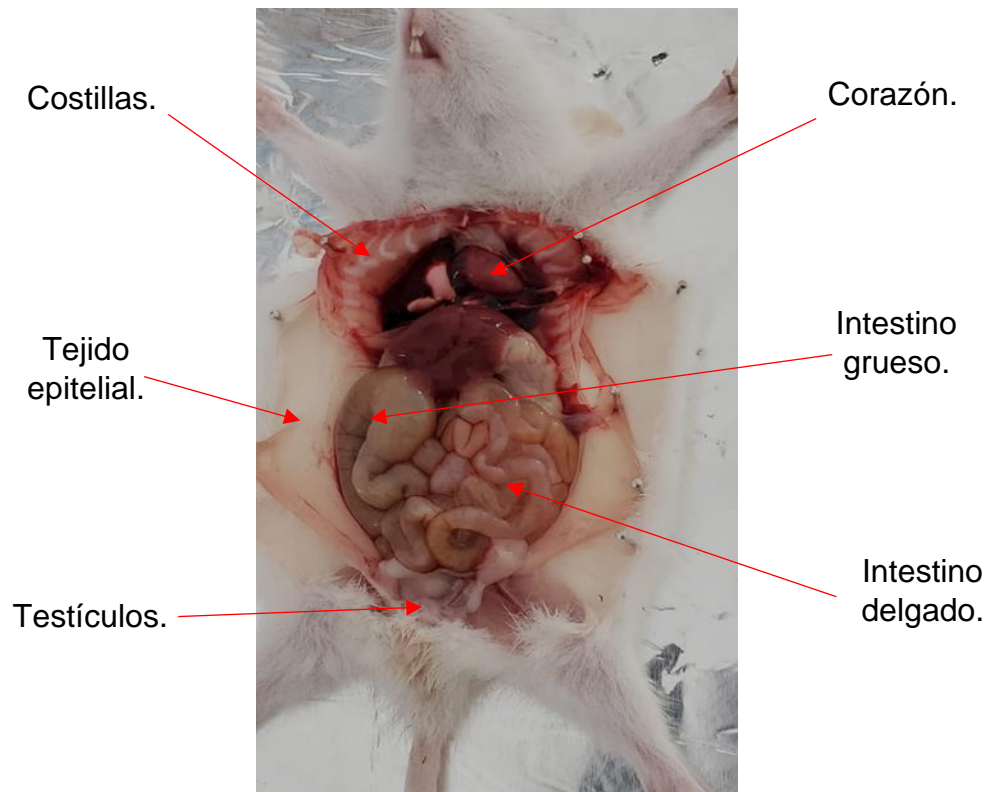


- Procedimos a realizar los siguientes cortes para lograr ver los tipos de tejidos y posteriormente lograr ver órganos.



Resultados.

Finalmente se logró separar todos los órganos y poder identificarlos más detalladamente e identificar como se llaman en donde se ubican que recubre a los órganos y conocer la anatomía interna de la rata.

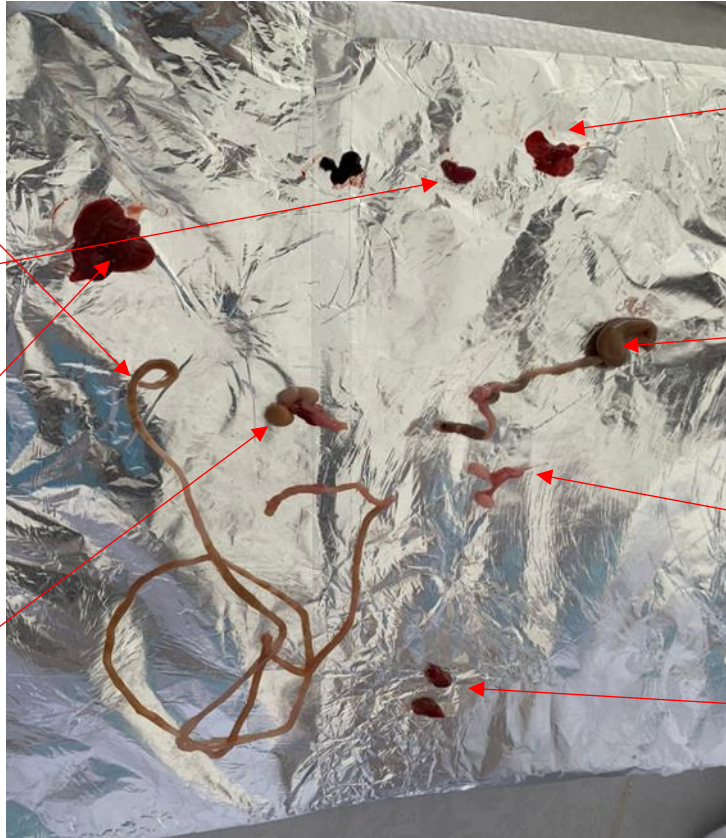

Intestino delgado.

Corazón.

Hígado.

Estómago.

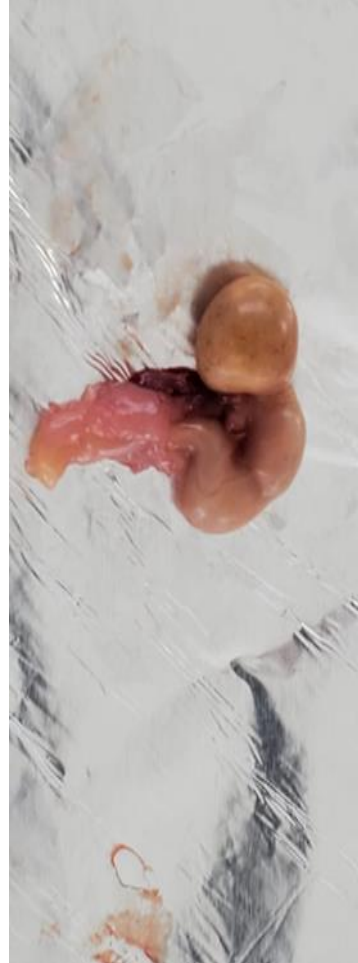
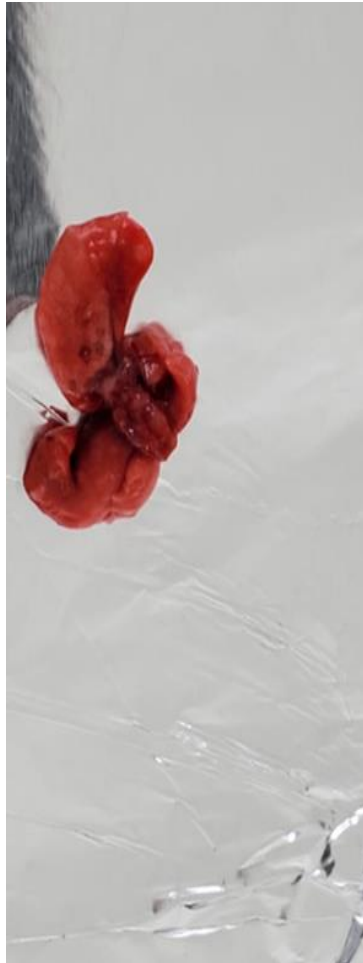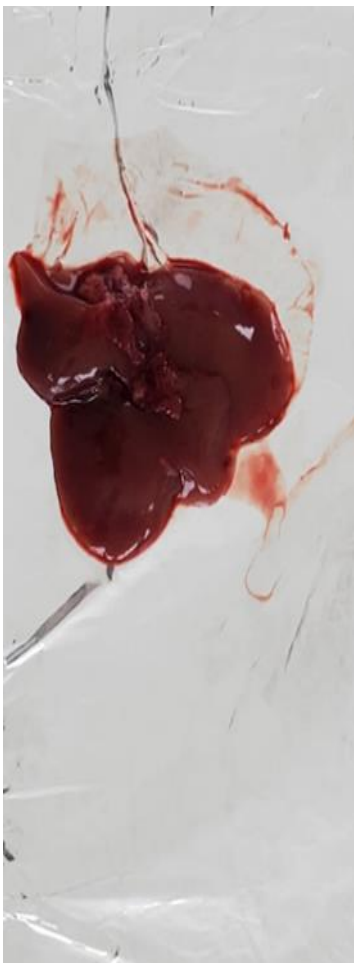


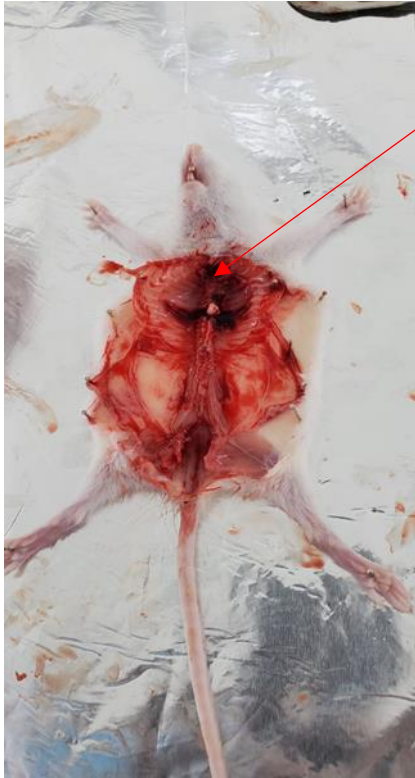Pulmones.

Intestino grueso.

Testículos.

Riñones.





Tráquea.



Conclusión.

En esta práctica aprendimos a realizar cortes en la piel de una rata observamos todos sus órganos y aprendimos para que sirven y como están conectados los órganos entre sí.

Una disección es el proceso de abrir un animal o incluso una persona para observar el interior de su organismo con distintos fines, al momento de realizarlo es completamente diferente a como se suele imaginar. Se logró ver que la rata pudo haber sufrido estrés debido a la presencia de muchas personas y a la hora de tomarlo para después diseccionarlo, se pudieron observar los órganos de la rata, los cuales se notaban normales y sin anomalías, cabe resaltar que el intestino estaba un poco abultado, esto se pudo deberse a que horas antes había ingerido algún alimento.