

NOMBRE DEL ALUMNO: ZENAIDA SARAGOS
JIMÉNEZ

NOMBRE DEL TEMA: PORCION TUBULAR DEL
APARATO DIGESTIVO

PARCIAL: 3

NOMBRE DE LA MATERIA: MICROANATOMIA

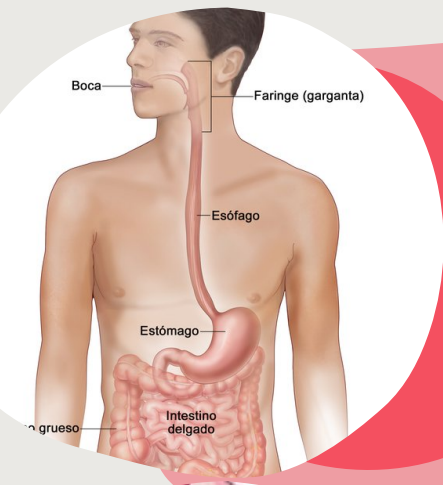
NOMBRE DEL PROFESOR: QFB. LEYBER
BERSAIN MARTÍNEZ VÁZQUEZ

NOMBRE DE LA LICENCIATURA: MEDICINA
HUMANA

1ER SEMESTRE

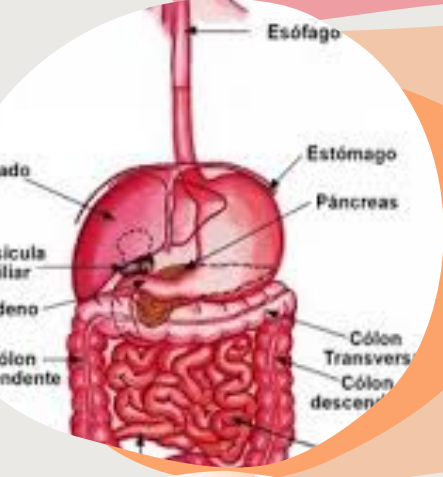
SAN CRISTÓBAL DE LAS CASAS CHIAPAS 19
DE NOVIEMBRE 2022

PORCIÓN TUBULAR DEL APARATO DIGESTIVO



TUBO DIGESTIVO

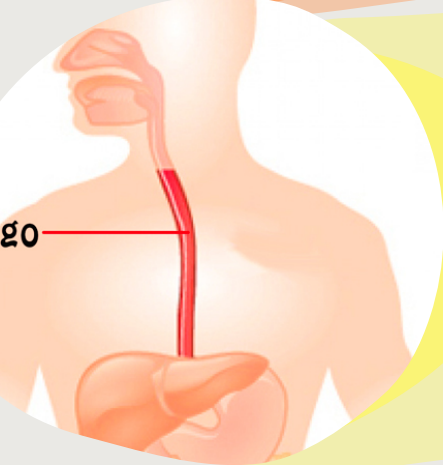
el tubo digestivo es la porción tubular del tracto digestivo. es el área donde se agita, licua y digiere el alimento; se absorben sus elementos nutricionales y el agua, y se eliminan sus componentes no digeribles. mide alrededor de 0.9m de largo se divide en esófago, estómago, intestino delgado, duodeno, yeyuno, íleon, intestino grueso ciego, colon, recto, conducto anal, y apéndice



ESTRUCTURA GENERAL DEL TUBO DIGESTIVO

se integra con 4 capas:

1. mucosa
2. submucosa
3. muscular externa
4. serosa (adventicia)

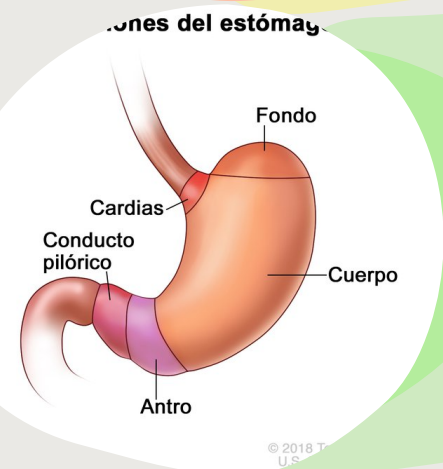


ESOFAGO

tubo muscular de 25cm que lleva el bolo de la faringe bucal al estómago.

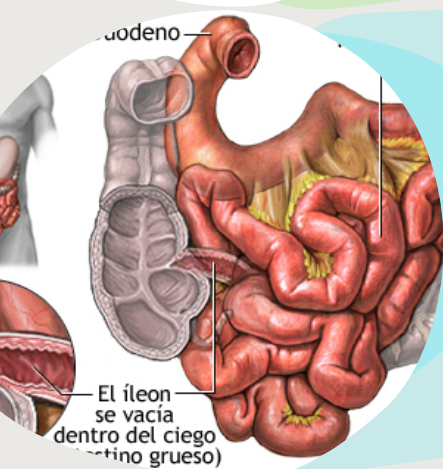
se compone de tres capas:

- epitelio escamoso estratificado
- lamina propia fibroelástica
- capa de musculo liso-muscular



ESTOMAGO

convierte el alimento ingerido en un liquido acido viscoso que se conoce como quimo, region mas dilatada del tubo digestivo.

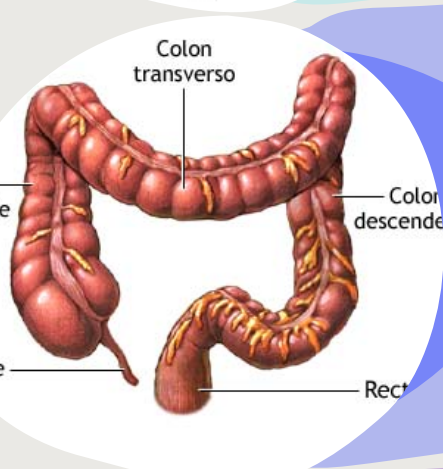


INTESTINO DELGADO

digiere el material alimentario, absorbe los productos finales del procesos digestivo.

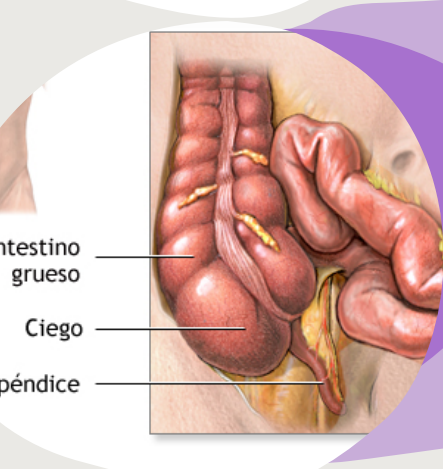
se divide en tres regiones:

- duodeno
- yeyuno
- íleon



INTESTINO GRUESO

colon ascendente, transversal, descendente y sigmoide, recto, ano absorbe la mayor parte de agua e iones del quimo



COLON Y APÉNDICE

las células caliciformes aumentan del ciego al colon sigmoide, lamina propia la muscular de la mucosa y submucosa, absorbe agua, compacta y elimina las heces.

apéndice, aspecto histológico similar al colon la mucosa del apéndice esta compuesta por epitelio cilíndrico simple, lamina propia: tejido conjuntivo laxo.

FUENTE DE INFORMACIÓN:

Generalidades Del Tubo Digestivo. (s. f.). <https://slideplayer.es/slide/5627882/>