



Mi Universidad

Nombre del Alumno: LUIS LÓPEZ LÓPEZ

Nombre del tema : TEJIDO ADIPOSO

Parcial: 3RR

Nombre de la Materia : MICROANATOMIA

Nombre del profesor: DEL SOLAR VILLARREAL GUILLERMO

Nombre de la Licenciatura : MEDICINA HUMANA

Cuatrimestre: IER

Guía de práctica de laboratorio de:

HISTOLOGIA HUMANA GENERAL

Segunda unidad

Práctica N° 06: TEJIDO CIRCULATORIO Y SANGUÍNEO

Sección :

Docente : LIC, TM SHAROL ALIAGA CORDOVA

Apellidos : Lopez Lopez

Nombres : Luis

Fecha : 24/11/2016 Duración: 2h

Tipo de práctica: Individual () Grupal (X)

Instrucciones: Leer con atención, la descripción de la guía práctica, e ir desarrollando y completando los espacios en blanco que se encuentran en ella.

1. Tema: TEJIDO CIRCULATORIO Y SANGUÍNEO

2. Propósito/objetivo/ logro:

- Define las diversas estructuras y células del tejido sanguíneo y circulatorio
- Dibuja las células del tejido sanguíneo y tejido circulatorio, mediante el uso del microscopio.

3. Conceptos y términos:

LAMINA N° 01

MUESTRA : FROTIS SANGRE PERIFERICA

COLORACION : WRIGHT

OBJETIVO : CELULAS SANGUINEAS EN FROTIS

DESCRIPCION : A mayor aumento identificar:

1. **Glóbulos rojos o hematíes:** Miden aproximadamente 7.5 μm de diámetro, son células enucleadas y con un citoplasma acidófilo más intenso en la zona periférica que en parte central (forma bicóncava).
Valores normales: 4.5 - 5.5 millones / mm^3 .

2. **Glóbulos blancos o leucocitos:** valores normales = 5,000 a 10,000/ mm^3 .

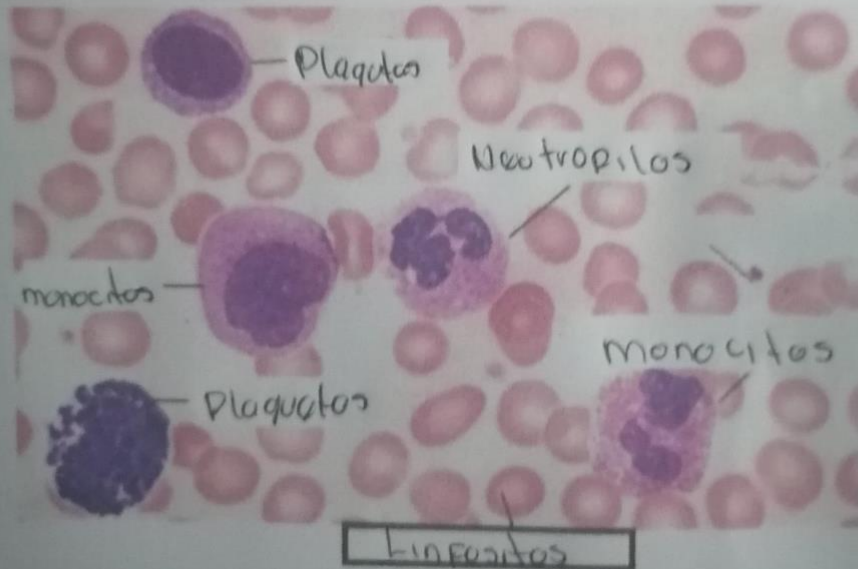
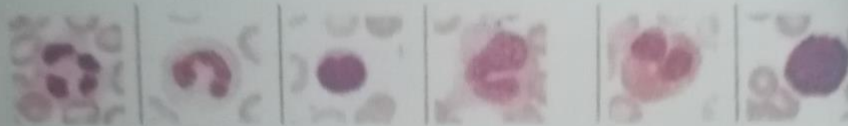2.1 . **GRANULOCITOS:** Contienen gránulos específicos en su citoplasma.

- Neutrófilos:** Miden 12 μm . de diámetro. V.N.:60 - 65%, pueden ser abastados y segmentados; son segmentados cuando el núcleo tiene 2 a 5 lobulaciones. El citoplasma tiene una coloración rosado salmón (gránulos específicos) y presenta gránulos azurófilos de color púrpura.
- Eosinófilos:** Miden 14 μm de diámetro, el citoplasma presenta gránulos grandes de color rojo y el núcleo generalmente es bilobulado en forma de alforja (V.N. 1 - 3%).
- Basófilos:** Miden 12 μm de diámetro, el citoplasma presenta gránulos grandes de color morado y el núcleo no es fácil de observar por las granulaciones (V.N: 0 - 1%).

2.2 . AGRANULOCITOS: Carecen de gránulos específicos

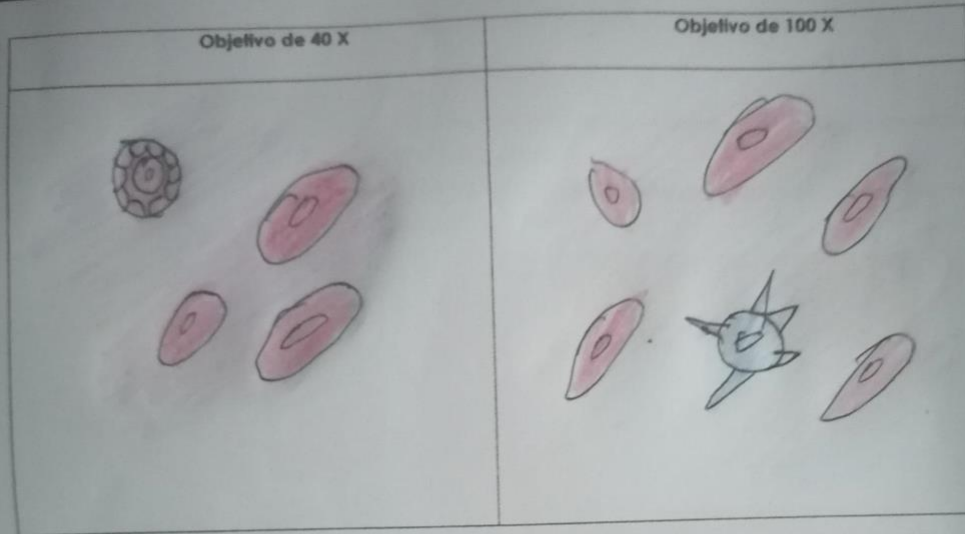
- a. **Linfocitos:** Predominan linfocitos pequeños que miden de 6 a 8 μm de diámetro, presenta un núcleo grande que ocupa casi todo el citoplasma, es redondo o con una ligera escotadura / está muy coloreado de morado hiper cromático (cromatina muy condensada). El citoplasma es escaso de color azul cielo claro y presenta algunos gránulos azurófilos. V.H.: 24 - 32%.
- b. **Monocitos:** Miden de 14 a 20 μm de diámetro, presenta un núcleo de diversas formas (arriñado, reniforme, en herradura, cerebriforme, etc), con cromatina más laxa con una o dos nucleólos. El citoplasma es más abundante de color azul grisáceo o sucio. V.H.: 4 - 8%.
- c. **Plaquetas:** miden 2 - 3 μm de diámetro, son fragmentos citoplasmáticos de los megacariocitos, que se tiñen de color morado y que casi siempre se encuentran agrupados. V.H.: 150.000 - 450.000 ml/mm^3 .

**Los granulocitos como agranulocitos contienen gránulos inespecíficos.



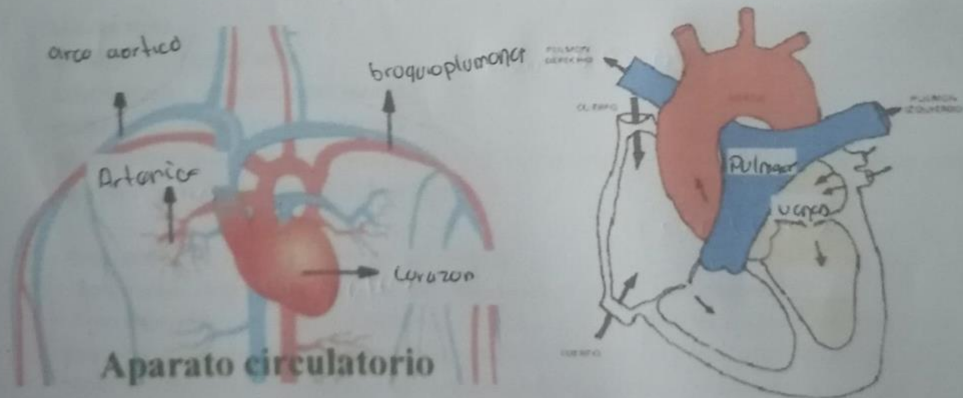
ACTIVIDADES:

Realizar los gráficos respectivos y señalar eritrocitos, plaquetas, neutrófilos, eosinófilo, monocito, linfocito, basófilo, vidlos en los diferentes estadios de su desarrollo.



SISTEMA CIRCULATORIO:

Complete las imágenes, según corresponda:



SEÑALE SEGÚN CORRESPONDA

LAMINA N° 02

MUESTRA : CORTE TRANSVERSAL DE AORTA

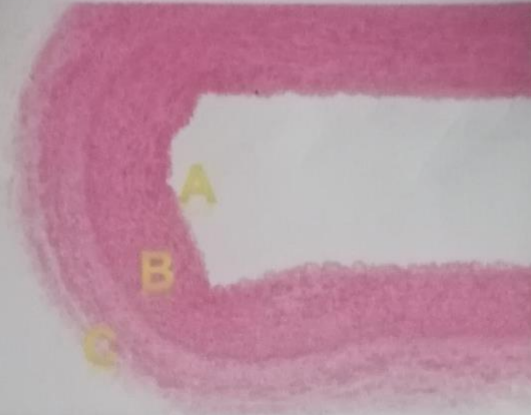
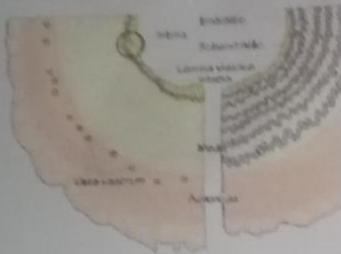COLORACION : HEMATOXILINA EOSINA

OBJETIVO : ARTERIA DE GRAN CALIBRE



DESCRIPCION : A menor aumento observar la arteria y sus tres capas o tunicas.

- **Capa íntima.**- Formada por endotelio.
- **Capa media.**- Gruesa, formada por múltiples fibras elásticas ondulantes y fenestradas. Entre ellas hay escasas F. musculares lisas, fibroblastos y fibras reticulares.
- **Capa adventicia.**- formada por tejido conectivo con fibras colágenas y elásticas, además hay vasos sanguíneos (vasa vasorum) y filetes nerviosos.



A: Capa íntima
B: Capa media
C: Capa adventicia

LAMINA N° 03

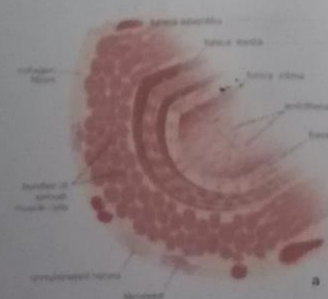
MUESTRA : CORTE VENA

COLORACION : HEMATOXILINA EOSINA

OBJETIVO : VENA DE GRAN CALIBRE

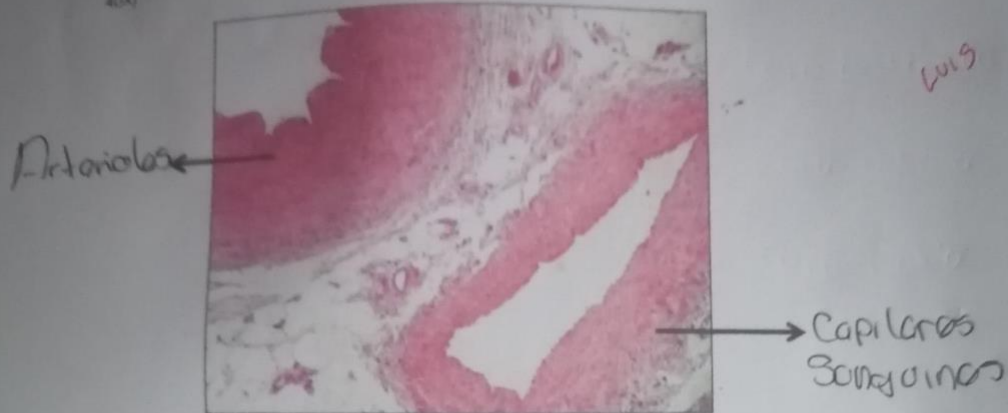
DESCRIPCION: En las venas, la capa íntima y la media no están bien delimitadas, siendo la capa adventicia la más gruesa y lo más característico.

- **Capa íntima.**- muy delgada, formada por endotelio.
- **Capa media.**- delgada, formada por fibras musculares lisas dispuestas circularmente.
- **Capa adventicia.**- es la más desarrollada y constituye la mayor parte de su pared. Está formada por fibras musculares lisas orientadas longitudinalmente y cortadas en la lámina transversalmente. Entre los haces de fibras musculares hay abundante tejido conectivo con fibras colágenas.





ACTIVIDAD: Ahora que ya terminamos la práctica, compare y rellene correctamente lo que indica: [vista 40X]



4. Equipos/materiales y reactivos a utilizar en la práctica:

- i. Cámara ampliadora de imagen, Microscopio, Cámara fotográfica, Guardapolvo, guantes.
- ii. Materiales de escritorio:

5. Notas de seguridad:

- Está prohibido ingresar al laboratorio sin los materiales necesarios de bioseguridad.
- Está prohibido ingresar al laboratorio alimentos así como su consumo.
- Dejar en orden y limpieza las mesas de trabajo, además de cuidar los microscopios.

6. Resultados o productos:

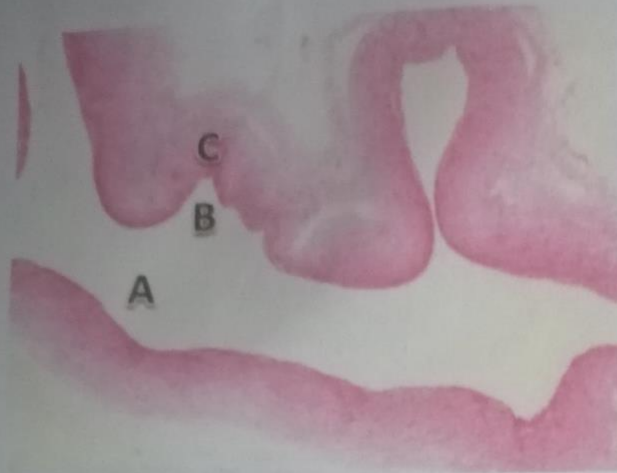El alumno desarrolla un organizador sobre la clasificación de tejido óseo, y dibuja las láminas vistas en el microscopio

7. Referencias bibliográficas consultadas y/o enlaces recomendados

- Gartner L, Hiatt J. "Texto Atlas de Histología". 3ra. Edición. México: McGraw-Hill Interamericana editores, S.A.; 2008.
ISBN 10: 970-10-6651-0
ISBN 13: 978-970-10-6651-5



Luis



A: capa adventicia

B: capa intima

C: capa media

LAMINA N° 04

MUESTRA : VASOS SANGUINEOS DE PEQUEÑO CALIBRE

COLORACION : HEMATOXILINA EOSINA

OBJETIVO : ARTERIOLA, VENULA Y CAPILARES.

DESCRIPCION: En esta lámina reconocer arterias y venas de pequeño calibre, arteriolas, vénulas y capilares. Es necesario tener en cuenta el diámetro de la luz y el grosor de sus paredes y una manera de medir es comparándolo con el diámetro de un hematíe.

- **Arteriola.**- de luz pequeña y redondeada, formada por endotelio y una capa media con fibras musculares lisas en número proporcional al tamaño del vaso. En arteriolas de mayor calibre todavía se observa la limitante elástica interna.

- **Vénulas.**- de luz amplia e irregular, pared delgada formada solo por endotelio y tejido conectivo.

- **Capilares sanguíneos.**- muy pequeños, formados por células endoteliales aplanadas (dos o tres). En algunos capilares de mayor calibre pueden observarse una delgada capa de fibras colágenas.

A: Arteriola.....

B: Venulas.....

