



## Guía de práctica de laboratorio de:

## HISTOLOGIA HUMANA GENERAL

## Segunda unidad

## Práctica N° 06: TEJIDO CIRCULATORIO Y SANGUÍNEO

Sección : .....	Apellidos : <u>Martinez Alvarado</u>
Docente : LIC, TM SHAROL ALIAGA CORDOVA	Nombres : <u>Magdalen</u>
	Fecha : <u>24</u> / <u>11</u> / 2016 Duración: 2h
	Tipo de práctica: Individual ( ) Grupal ( )

**Instrucciones:** Leer con atención, la descripción de la guía práctica, e ir desarrollando y completando los espacios en blanco que se encuentran en ella.

1. Tema: TEJIDO CIRCULATORIO Y SANGUÍNEO
2. Propósito/objetivo/ logro:
  - Define las diversas estructuras y células del tejido sanguíneo y circulatorio
  - Dibuja las células del tejido sanguíneo y tejido circulatorio, mediante el uso del microscopio.
3. Conceptos y términos:

## LAMINA N° 01

MUESTRA : FROTIS SANGRE PERIFERICA

COLORACION : WRIGHT

OBJETIVO : CELULAS SANGUINEAS EN FROTIS

DESCRIPCION : A mayor aumento identificar:

1. **Glóbulos rojos o hematíes:** Miden aproximadamente 7.5 um de diámetro, son células enucleadas y con un citoplasma acidófilo más intenso en la zona periférica que en parte central (forma bicóncava). Valores normales: 4,5 - 5,5 millones /mm<sup>3</sup>.
2. **Glóbulos blancos o leucocitos:** valores normales = 5,000 a 10,000/mm<sup>3</sup>.

**2.1 . GRANULOCITOS:** Contienen gránulos específicos en su citoplasma.

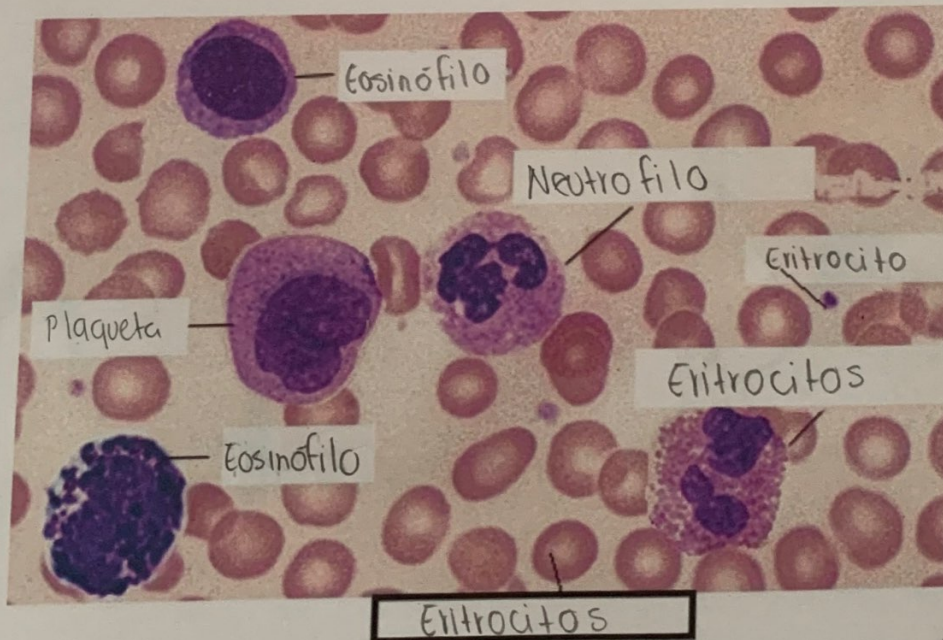
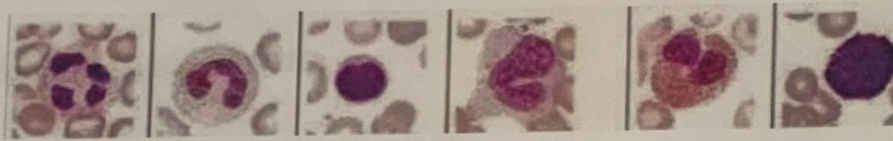
- a. **Neutrófilos:** Miden 12 um. de diámetro. V.N.:60 – 65%, pueden ser abastoados y segmentados; son segmentados cuando el núcleo tiene 2 a 5 lobulaciones. El citoplasma tiene una coloración rosado salmón (gránulos específicos) y presenta gránulos azurófilos de color púrpura.
- b. **Eosinófilos:** Miden 14 um de diámetro, el citoplasma presenta gránulos grandes de color rojo y el núcleo generalmente es bilobulado en forma de alforja (V.N. 1 – 3%).
- c. **Basófilos:** Miden 12 um de diámetro, el citoplasma presenta gránulos grandes de color morado y el núcleo no es fácil de observar por las granulaciones (V.N: 0 – 1%).



**2.2 . AGRANULOCITOS:** Carecen de gránulos específicos

- a. **Linfocitos:** Predominan linfocitos pequeños que miden de 6 a 8  $\mu\text{m}$  de diámetro, presenta un núcleo grande que ocupa casi todo el citoplasma, es redondo o con una ligera escotadura y está muy coloreado de morado hiper cromático (cromatina muy condensada). El citoplasma es escaso de color azul cielo claro y presenta algunos gránulos azurófilos. V.N.: 24 – 32%.
- b. **Monocitos:** Miden de 16 a 20  $\mu\text{m}$  de diámetro, presenta un núcleo de diversas formas (ovalado, reniforme, en herradura, cerebriforme, etc), con cromatina más laxa con uno o dos nucléolos. El citoplasma es más abundante de color azul grisáceo o sucio. V.N. 4 – 8%.
- c. **Plaquetas:** miden 2 – 3  $\mu\text{m}$  de diámetro, son fragmentos citoplasmáticos de los megacariocitos, que se tiñen de color morado y que casi siempre se encuentran agrupados. V.N. 150,000 – 450,000  $\text{mil}/\text{mm}^3$ .

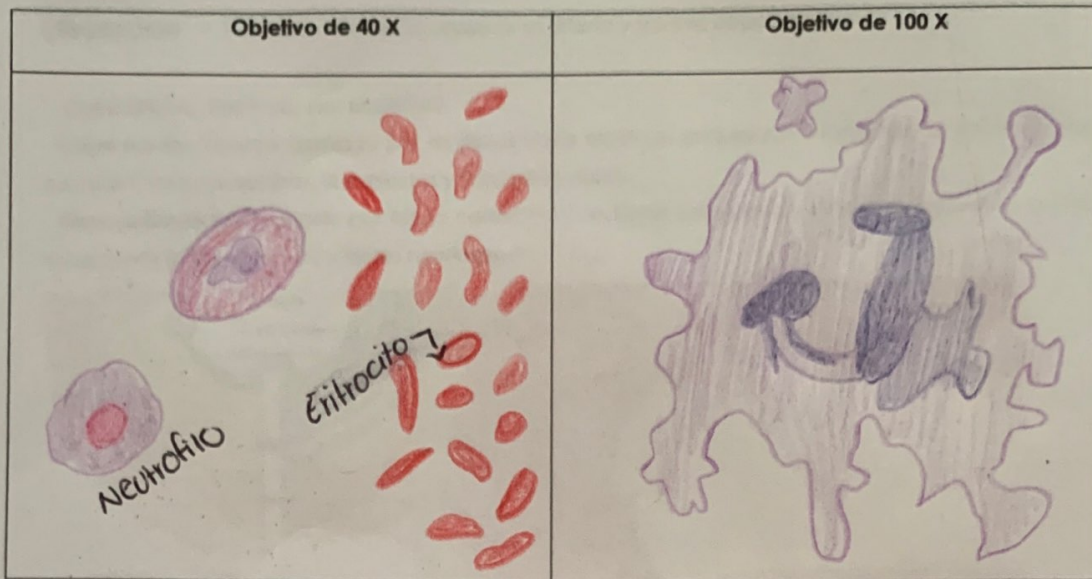
\*\*Los granulocitos como agranulocitos contienen gránulos inespecíficos.



**ACTIVIDADES:**

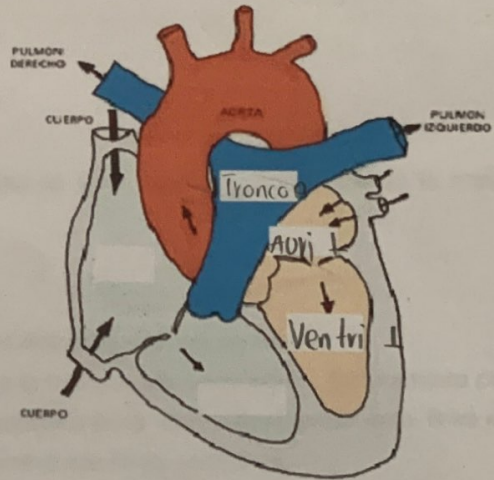
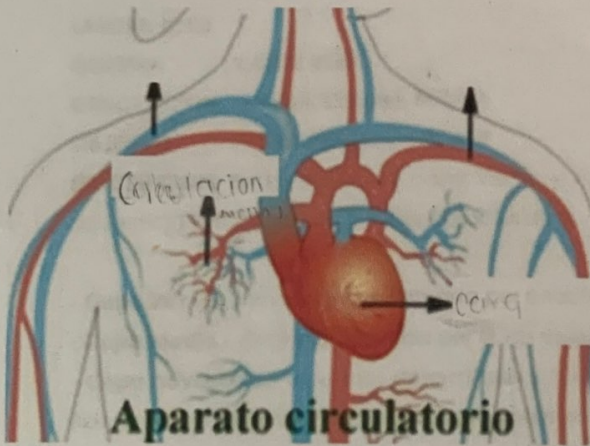
Realizar los gráficos respectivos y señalar eritrocitos, plaquetas, neutrófilos, eosinófilo, monocito, linfocito, basófilo, vistos en los distintos objetivos del microscópio.





**SISTEMA CIRCULATORIO:**

Complete las imágenes, según corresponda:



SEÑALE SEGÚN CORRESPONDA

LAMINA N° 02

MUESTRA : CORTE TRANSVERSAL DE AORTA

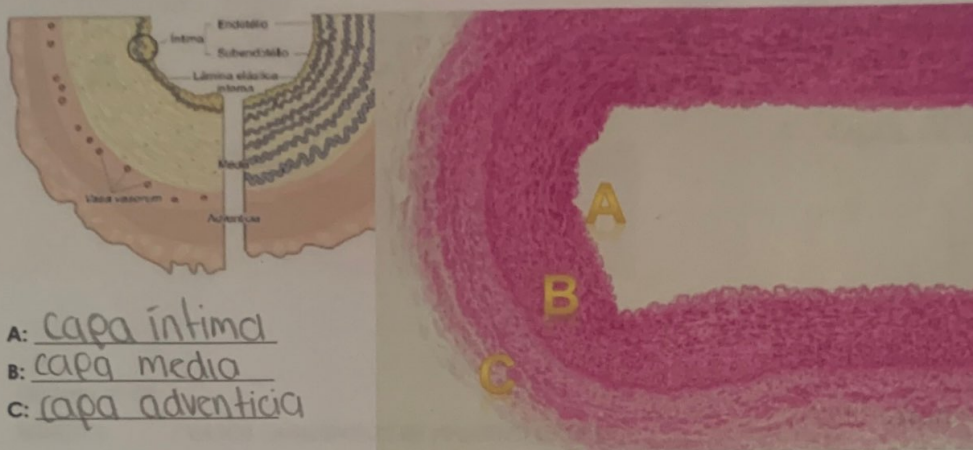
COLORACION : HEMATOXILINA EOSINA

OBJETIVO : ARTERIA DE GRAN CALIBRE



**DESCRIPCION** : A menor aumento observar la arteria y sus tres capas o tunicas.

- **Capa íntima.**- Formada por endotelio.
- **Capa media.**- Gruesa, formada por múltiples fibras elásticas ondulantes y fenestradas. Entre ellas hay escasas F. musculares lisas, fibroblastos y fibras reticulares.
- **Capa adventicia.**- formada por tejido conectivo con fibras colágenas y elásticas, además hay vasos sanguíneos (vaso vasorum) y filetes nerviosos.



A: capa íntima  
B: capa media  
C: capa adventicia

**LAMINA N° 03**

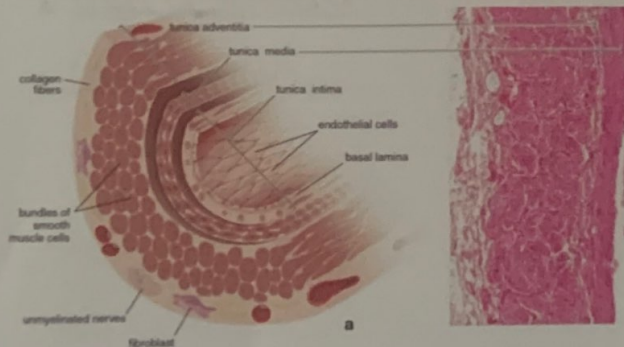
**MUESTRA** : CORTE VENA

**COLORACION** : HEMATOXILINA EOSINA

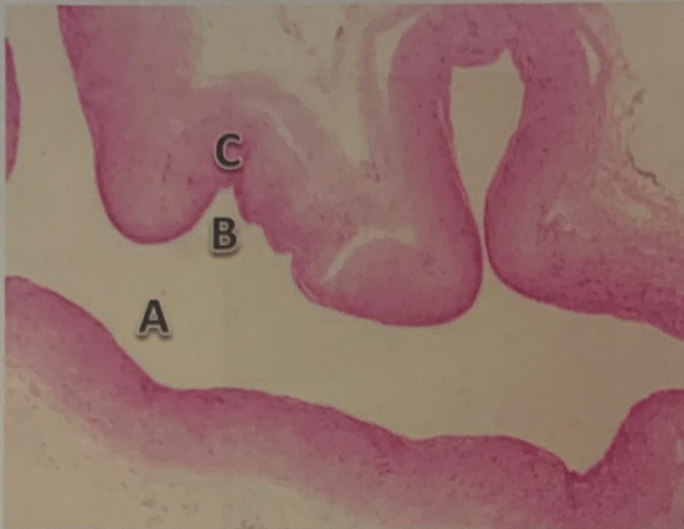**OBJETIVO** : VENA DE GRAN CALIBRE

**DESCRIPCION:** En las venas, la capa íntima y la media no están bien delimitadas, siendo la capa adventicia la más gruesa y lo más característico.

- **Capa íntima.**- muy delgada, formada por endotelio.
- **Capa media.**- delgada, formada por fibras musculares lisas dispuestas circularmente.
- **Capa adventicia.**- es la más desarrollada y constituye la mayor parte de su pared. Está formada por fibras musculares lisas orientadas longitudinalmente y cortadas en la lámina transversalmente. Entre los haces de fibras musculares hay abundante tejido conectivo con fibras colágenas.







A: capa intima

B: capa media

C: capa adventicia

**LAMINA N° 04**

**MUESTRA** : VASOS SANGUINEOS DE PEQUEÑO CALIBRE

**COLORACION** : HEMATOXILINA EOSINA

**OBJETIVO** : ARTERIOLA, VENULA Y CAPILARES.

**DESCRIPCION:** En esta lámina reconocer arterias y venas de pequeño calibre, arteriolas, vénulas y capilares. Es necesario tener en cuenta el diámetro de la luz y el grosor de sus paredes y una manera de medir es comparándolo con el diámetro de un hematíe.

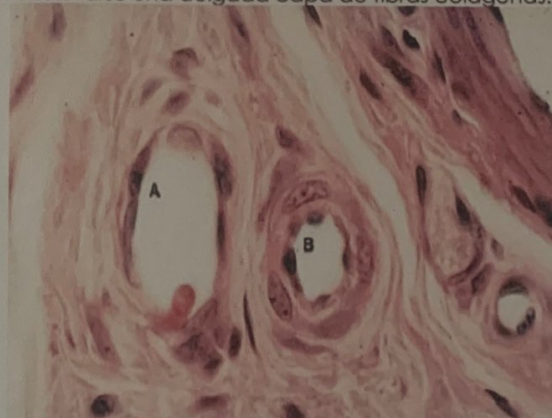
- **Arteriola.**- de luz pequeña y redondeada, formada por endotelio y una capa media con fibras musculares lisas en número proporcional al tamaño del vaso. En arteriolas de mayor calibre todavía se observa la limitante elástica interna.

- **Vénulas.**- de luz amplia e irregular, pared delgada formada solo por endotelio y tejido conectivo.

- **Capilares sanguíneos.**- muy pequeños, formados por células endoteliales aplanadas (dos o tres). En algunos capilares de mayor calibre pueden observarse una delgada capa de fibras colágenas.

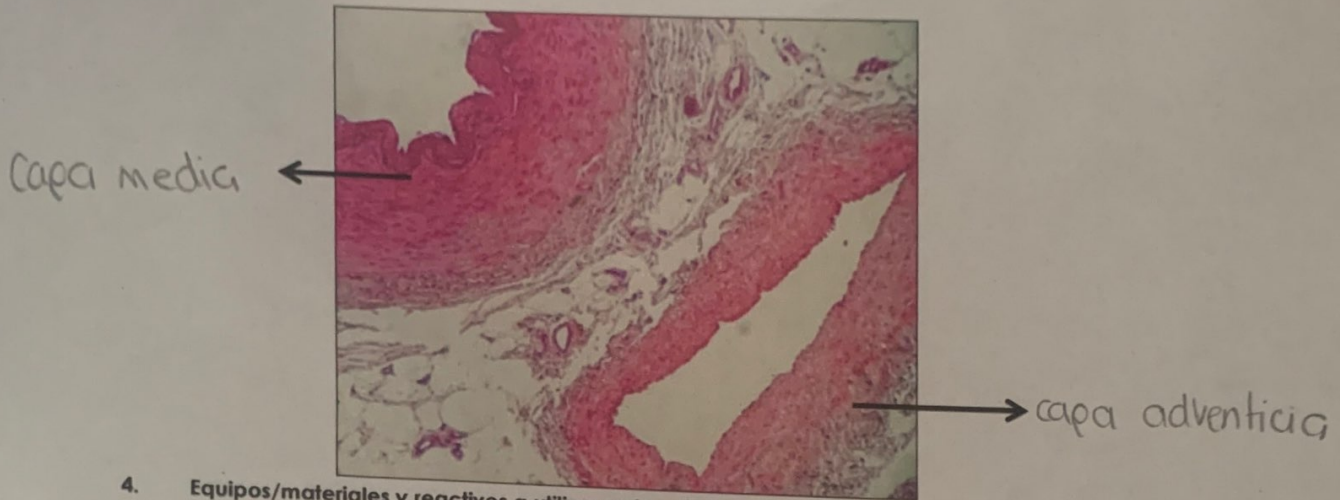
A: capa adventicia

B: capa intima





**ACTIVIDAD:** Ahora que ya terminamos la práctica, compare y rellene correctamente lo que indica: (vista 40X)



**4. Equipos/materiales y reactivos a utilizar en la práctica:**

- i. Cámara ampliadora de imagen, Microscopio, Cámara fotográfica, Guardapolvo, guantes.
- ii. Materiales de escritorio:

**5. Notas de seguridad:**

- Está prohibido ingresar al laboratorio sin los materiales necesarios de bioseguridad.
- Está prohibido ingresar al laboratorio alimentos así como su consumo.
- Dejar en orden y limpieza las mesas de trabajo, además de cuidar los microscopios.

**6. Resultados o productos:**

El alumno desarrolla un organizador sobre la clasificación de tejido óseo, y dibuja las láminas vistas en el microscopio

**7. Referencias bibliográficas consultadas y/o enlaces recomendados**

- Gartner L., Hiatt J. "Texto Atlas de Histología". 3ra. Edición. México: McGraw-Hill Interamericana editores, S.A.; 2008.  
ISBN 10: 970-10-6651-0  
ISBN 13: 978-970-10-6651-5