



Mi Universidad

Nombre del Alumno: Magdiely Martínez Alvarado

Nombre del tema: Arterias del miembro superior y miembro inferior

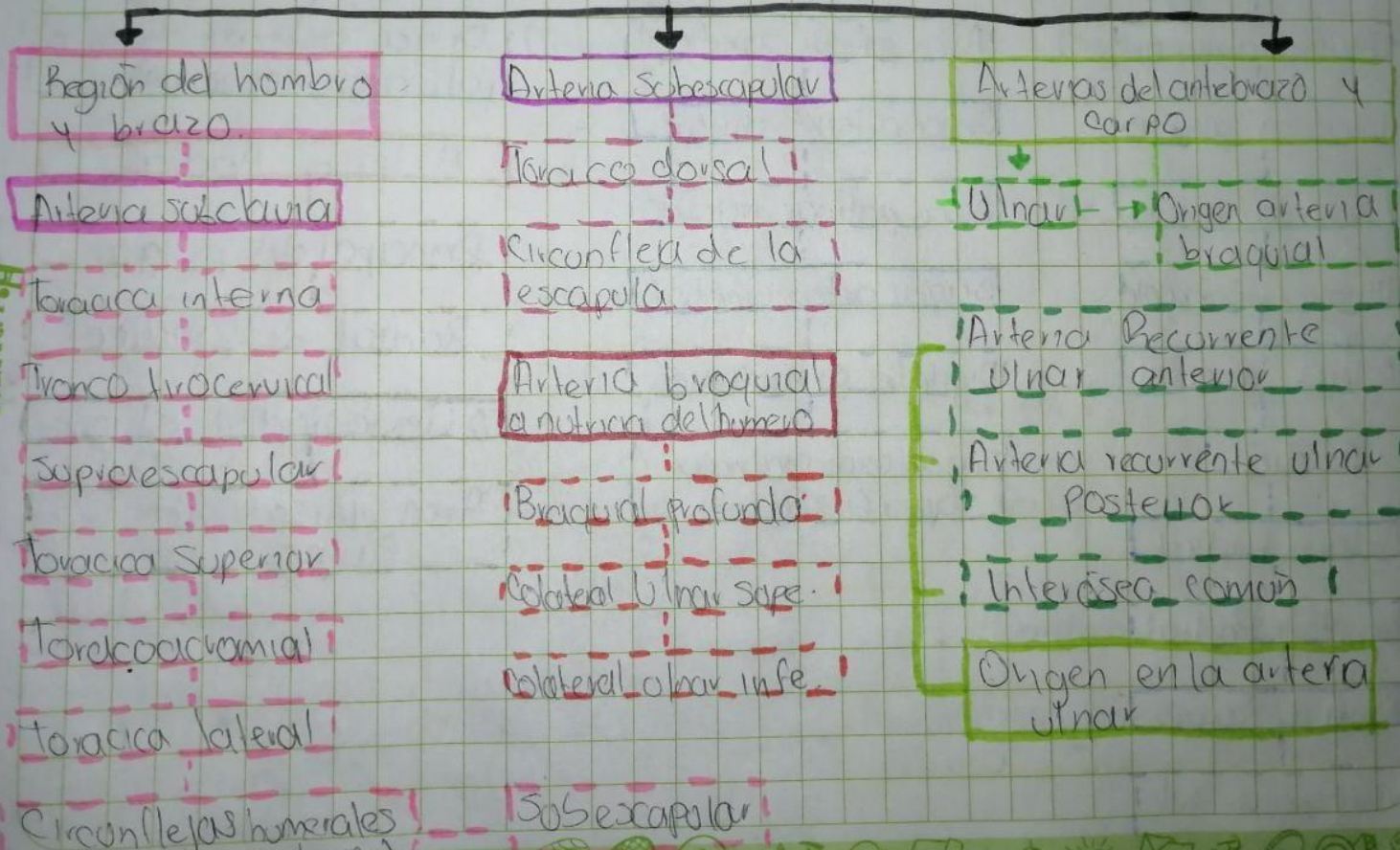
Parcial: 4

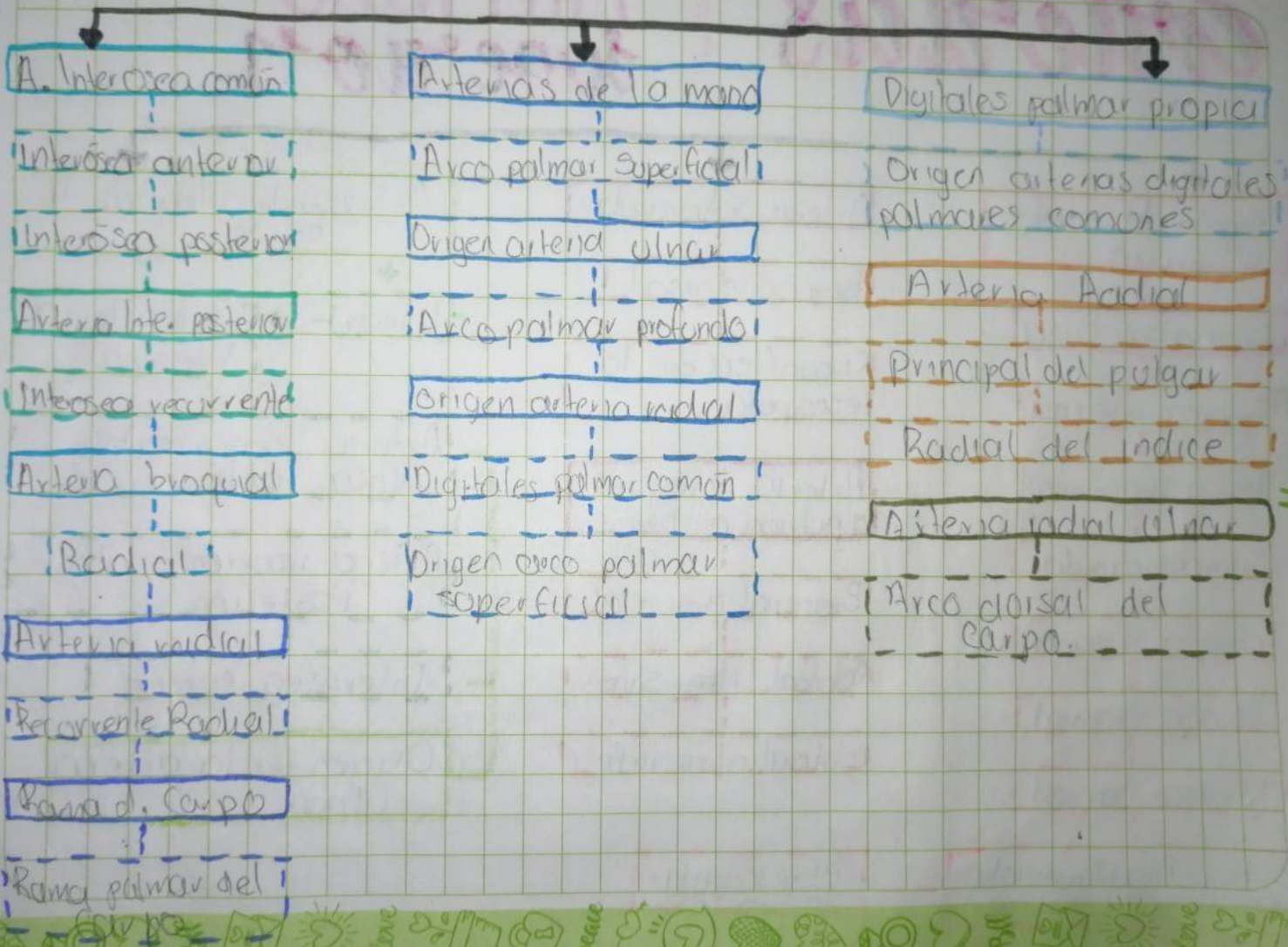
Nombre de la Materia: Morfología

Nombre del profesor: Dr. Miguel Basilio Robledo

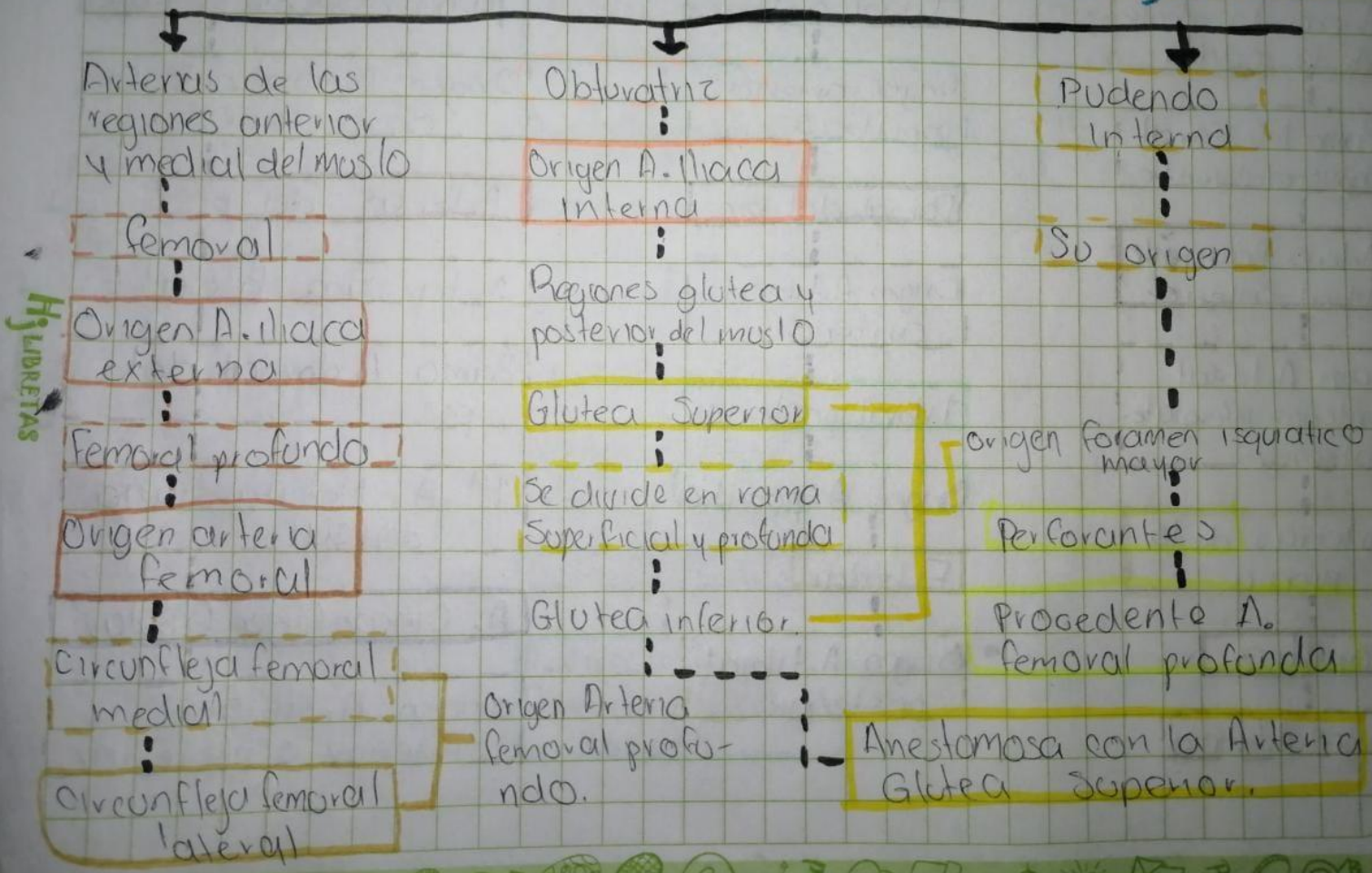
Nombre de la Licenciatura: Medicina Humana

Arterias DEL MIEMBRO Superior





ARTERIA DEL MIEMBRO INFERIOR



Arteria descendente de la rodilla

Rama A. femoral Superomedialmente

Arteria Recurrente tibial anterior

Rama A. tibial anterior inferolateralmente

Arterias de la pierna

poplitea

Origen A. femoral

Tibial anterior

Origen arterias popliteas

Dorsal del pie

Origen A. tibial anterior

Tibial posterior

Origen A. poplitea

Fibular

Origen A. tibial posterior

A. nutricia de la tibia

Origen A. tibial anterior o posterior

Arterias del pie

A. tarsiana lateral

Rama A. dorsal del pie

1ª A. Metatarsiana dorsal

A. Circunflexa fibular

Origen A. tibial anterior o posterior

