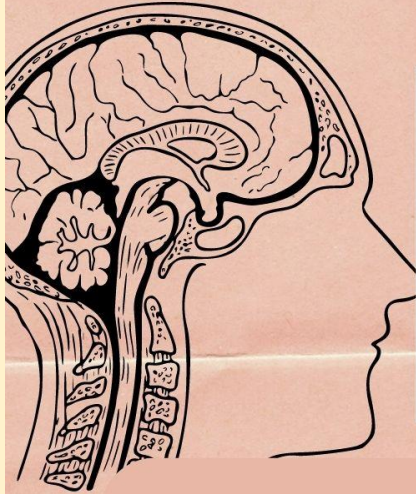

Materia: Morfología

Nombre del docente: Dr. Miguel Basilio Robledo

Nombre del alumno: Daniela García Penagos

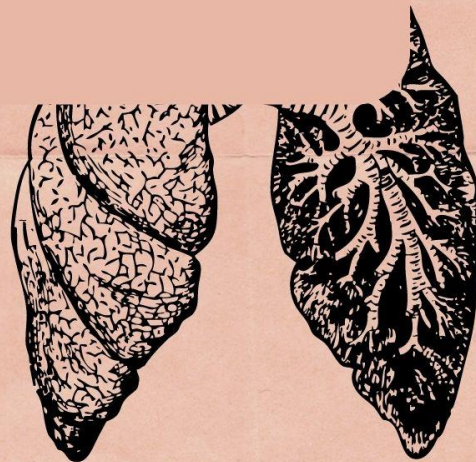
Tema: Mapa conceptual de arterias

Parcial: 1

Grado y grupo: 1° "A"

Licenciatura: Medicina Humana

Fecha de entrega: 15 septiembre de 2022



VASCULARIZACIÓN

de la pared torácica... >>

En líneas generales, el patrón de la distribución vascular en la pared torácica, refleja la estructura de la caja torácica, discurre por los espacios intercostales en paralelo a las costillas.

La irrigación de la pared se deriva de:

- La aorta torácica, a través de las arterias intercostales posteriores y subcostal.
- La arteria subclavia, a través de las arterias torácicas interna e intercostal superior.
- La arteria axilar, a través de las arterias torácicas superior y lateral.

Las arterias intercostales discurren por la pared torácica entre las costillas con excepción de los espacios intercostales 1^o y 11^o; cada espacio intercostal es irrigado por tres arterias. Arterias intercostales posteriores e intercostales anteriores.

Arterias intercostales posteriores
Del 1^o y 2^o espacios intercostales se originan de la arteria intercostal superior (superior) una rama del tronco costocervical de arteria subclavicular. De los espacios intercostales 3^o (las arterias subcostales del espacio subcostal) se originan posteriormente de la aorta torácica. Todas emiten una rama posterior que acompaña al ramo posterior del nervio espinal para irrigar la médula espinal, columna vertebral, músculos de dorso y piel.

Arterias intercostales anteriores.
• Irrigan las porciones interiores de los nueve espacios intercostales, discurren lateralmente en espacios intercostales y la otra cerca del borde superior de la costilla inferior.

Arterias Torácicas Internas.
Descienden hacia el interior del tórax posteriormente a la clavícula y al 1^o cartilago costal. Se originan en la raíz del cuello, en las caras inferiores de las primeras porciones de las arterias subclavas se cruzan cerca de su origen con el nervio frenico homolateral.

Las venas intercostales acompañan a las arterias y a los nervios intercostales.

Se sitúan más superiores en los surcos de las costillas.

En cada lado hay 11 venas intercostales posteriores y una vena subcostal.

Las venas intercostales reciben una rama posterior que acompañan el ramo posterior del nervio espinal.

- Vena intercostal superior derecha es habitualmente la tributaria, final de la vena antes de que esté de desembocar en la vcs.

• vena intercostal superior izquierda drena normalmente en la vena braquiocefálica izquierda.

• Venas torácicas internas venas satélites de las arterias torácicas internas.