



UNIVERSIDAD DEL SURESTE

**Nombre del docente:**

Dr. Miguel Basilio Robledo

**Nombre del alumno:**

Daniela Nazli Ortiz Cabrera

**Nombre del tema:**

Arterias del miembro superior y inferior

**Parcial: 4°**

**Nombre de la licenciatura**

Medicina Humana.

# Miembro Superior

## Arterias de la porción proximal del miembro superior Región del hombro y brazo

Torácica Interna

Tronco Tirocervical

**Origen**

Cara anterior e inferior  
de  
la arteria subclavia

Posterior a la  
extremidad esternal  
de la clavícula

asciende como tronco  
corto

**Da origen**

Arteria  
supraescapular, tiroidea  
anterior, tronco  
cervicodorsal, cervical  
ascendente.

Torácica superior

**Origen**

primera porción  
arteria subclavia

Discorre  
anteromedialmente.

Supraescapular

**Origen**

Arteria subclavia

Cruza anterior al  
musculo escaleno.

Toracoacromial

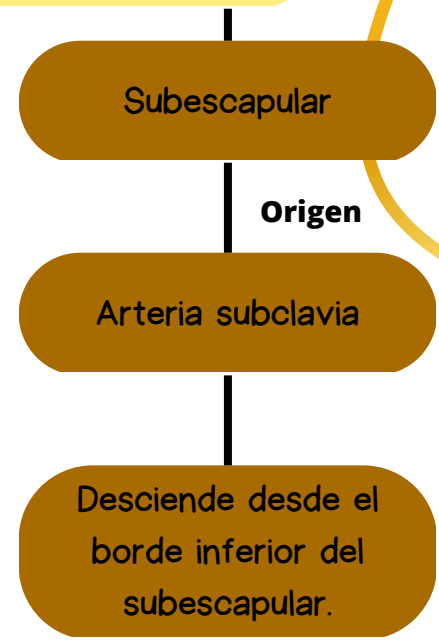
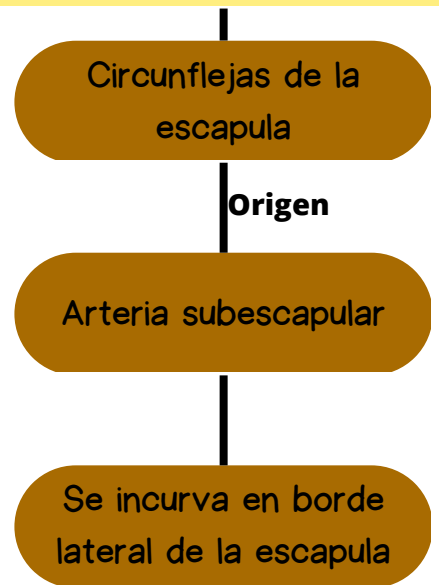
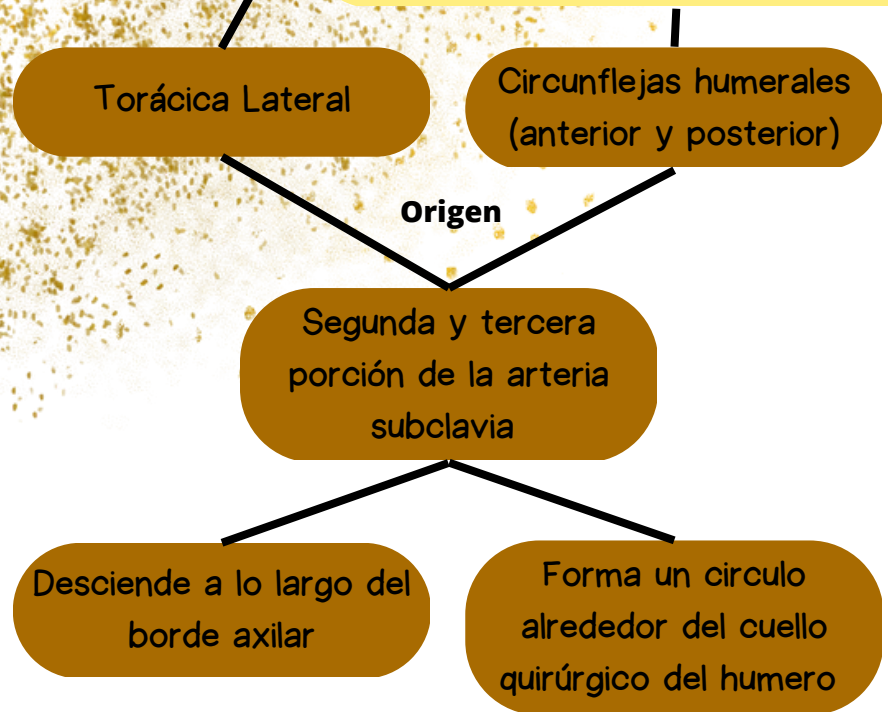
**Origen**

Segunda porción  
arteria subclavia

Se enrolla al borde  
superomedial del  
pectoral menor.

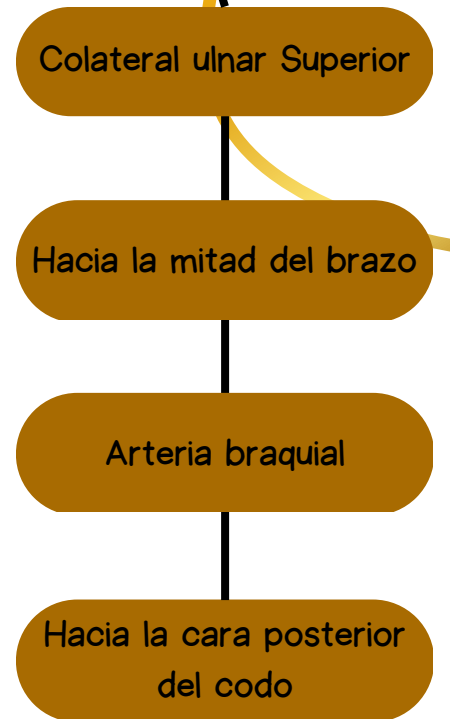
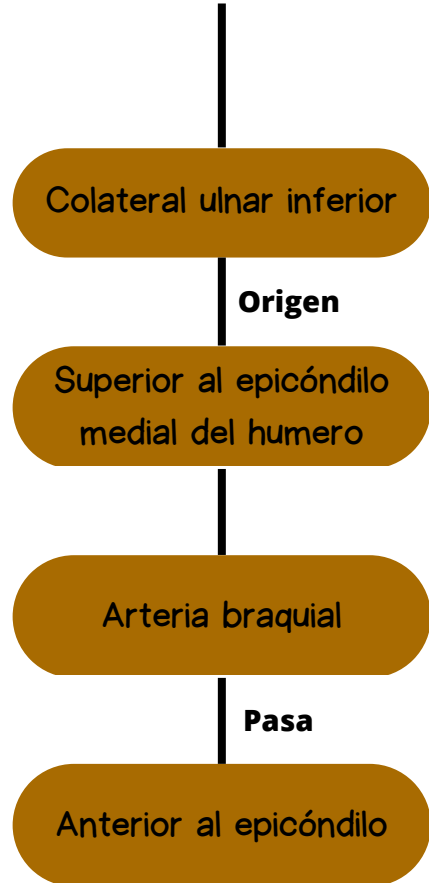
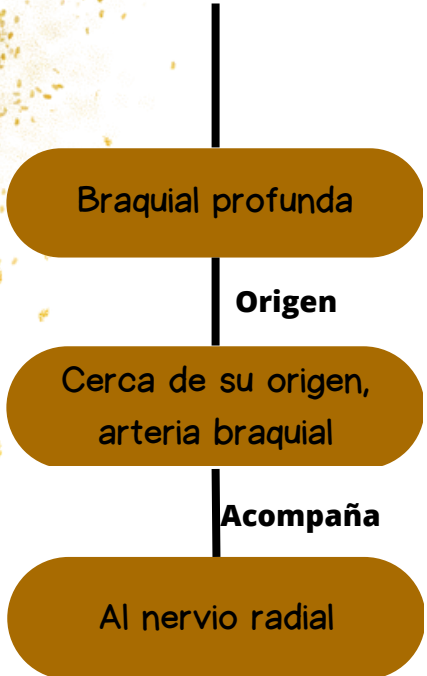
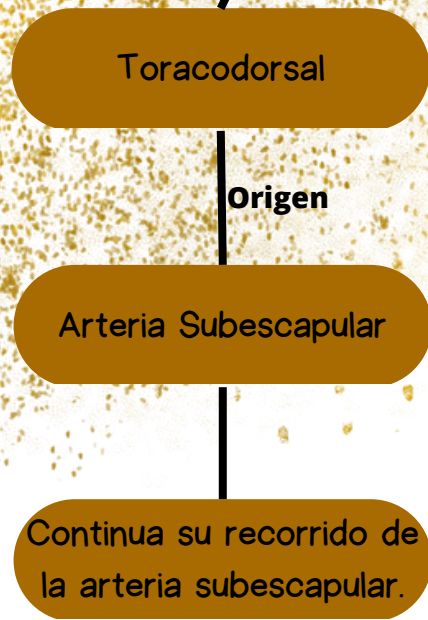
# Arterias de la porción proximal del miembro superior

## Región del hombro y brazo



# Arterias de la porción proximal del miembro superior

## Región del hombro y brazo



# MIEMBRO SUPERIOR

## Arterias del antebrazo y el carpo

ULNAR

Rama terminal mas grande de la arteria braquial

Interósea Posterior

Interósea anterior

Ramas terminales de la arteria interósea común entre el radio y la ulna pasan en cara anterior y posterior de la membrana interósea

Arteria recurrente ulnar posterior

Arteria ulnar distal a la arteria recurrente.

Interósea Común

Arteria ulnar en la fosa del codo, discurre lateral y profundamente

Interósea recurrente

Arteria interósea posterior entre radio y ulna

Arteria recurrente ulnar anterior

Arteria ulnar justo distal a la articulación del codo

# MIEMBRO SUPERIOR

## Arterias del antebrazo y el carpo

Rama palmar del carpo

Arteria ulnar del antebrazo que discurre anterior a la cara del carpo

Rama dorsal del carpo

Arteria ulnar proximal al pisiforme.

Radial

Rama terminal mas pequeña de la arteria braquial y la fosa del codo.



# MIEMBRO SUPERIOR

## Arterias de la mano

Arco palmar superficial

Arco palmar profundo

Continuación directa de la arteria ulnar y radial

Digitales palmares comunes

Arco palmar superficial

Radial del índice. tiene origen en arteria radial y puede originarse también en arteria principal del pulgar.

Digitales palmares propios

Arterias digitales palmares comunes, discurren a los lados de los dedos 5, 2

Principal del pulgar

Arteria radial

# MIEMBRO INFERIOR

## Arterias

Arterias de las regiones anteriores y medial del muslo

Arteria femoral

Femoral profunda

Circunfleja femoral medial

Circunfleja femoral lateral

Obturatriz

Arterias de las regiones glútea y posterior del muslo

Glútea superior  
glútea inferior

Profunda interna

Perforantes

Colateral ulnar inferior

Arterias de la pierna

Poplítea fibular

Dorsal pie  
(predial)

Tibial anterior  
Tibial posterior