



Mi Universidad

Nombre del alumno: Daniela García Penagos

Nombre del docente: Dr. Miguel Basilio Robledo

Materia: Morfología

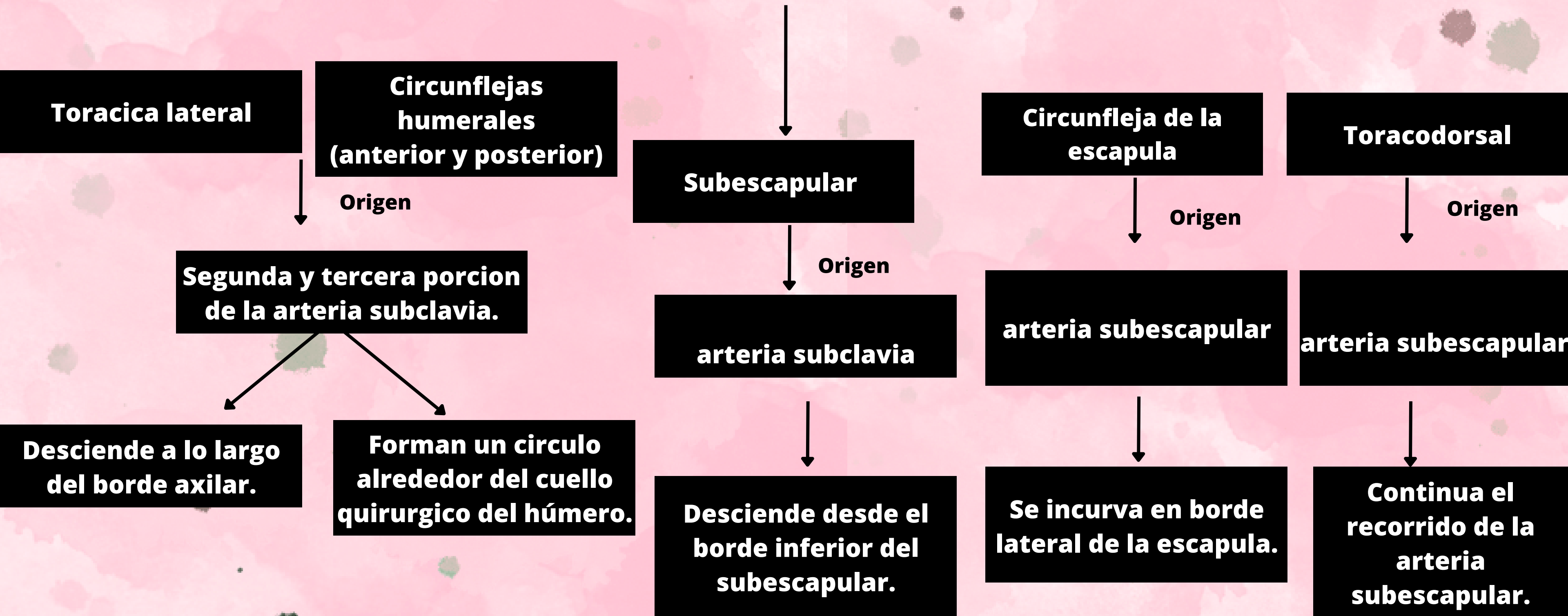
Grado y grupo: 1°"A"

Licenciatura: Medicina humana

Parcial: 4

Arterias de la porción proximal del miembro superior

Región del hombro y brazo



Arterias de la porción proximal del miembro superior

Región del hombro y brazo



Braquial profunda

↓
Origen

**Cerca de su origen
arteria braquial**

↓

**Acompaña al nervio
radial.**

**Colateral ulnar
superior**

↓
Origen

**Hacia la mitad del
brazo
Arteria braquial**

↓

**Hacia la cara posterior
del codo**

**Colateral ulnar
inferior**

↓
Origen

**Superior al
epicóndilo medial
del humero
Arteria braquial**

↓

**pasa anterior al
epicondilo**



Miembro Superior

Arterias antebrazo y el carpo.

Ulnar

Arteria recurrente ulnar anterior

Arteria recurrente ulnar posterior

Interósea común

Interósea recurrente

Rama terminal mas grande de la arteria braquial.

Arteria ulnar justo distal a la articulación del codo.

Arteria ulnar distal a la arteria recurrente.

Arteria ulnar en la fosa del codo, discurre lateral y profundamente.

Arteria interósea posterior entre radio y unla

Miembro Superior

Arterias antebrazo y el carpo.

Interósea posterior

Interósea anterior

Rama palmar del carpo

**Rama dorsal del
carpo**

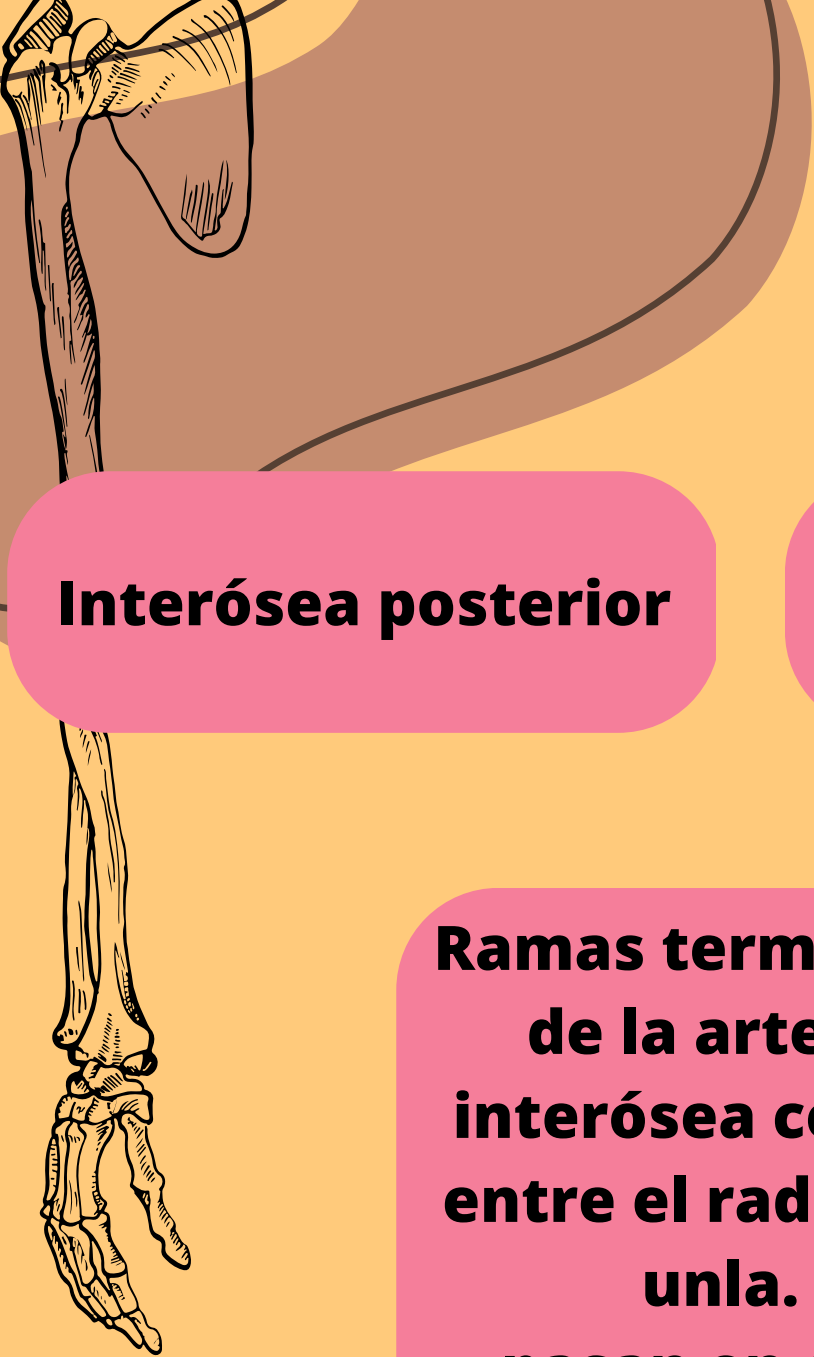Radial

**Ramas terminales
de la arteria
interósea común
entre el radio y la
unla.
pasan en cara
anterior y posterior
de la membrana
interósea.**

**Arteria ulnar del
antebrazo que
discurre anterior a
la cara del carpo.**

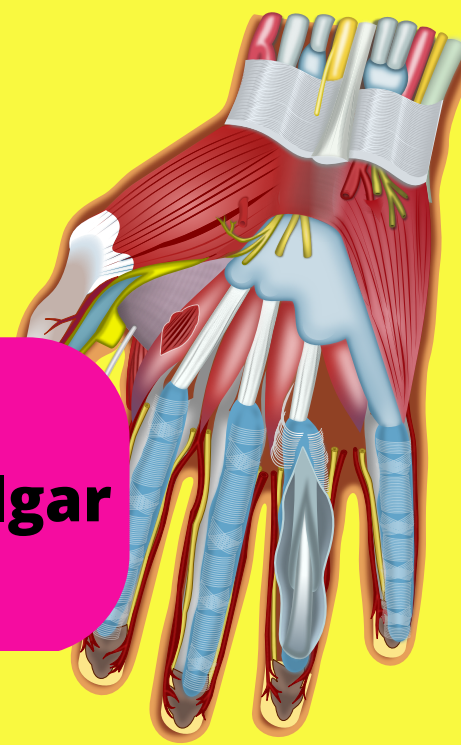
**Arteria ulnar
proximal al
pisiforme.**

**Rama terminal más
pequeña de la
arteria braquial en
la fosa del codo.**



Miembro Superior

Arterias de la mano.



Arco palmar superficial

Arco palmar profundo

Principal del pulgar

Digitales palmares comunes

Digitales palmares propios

Continuación directa de la arteria ulnar y radial.

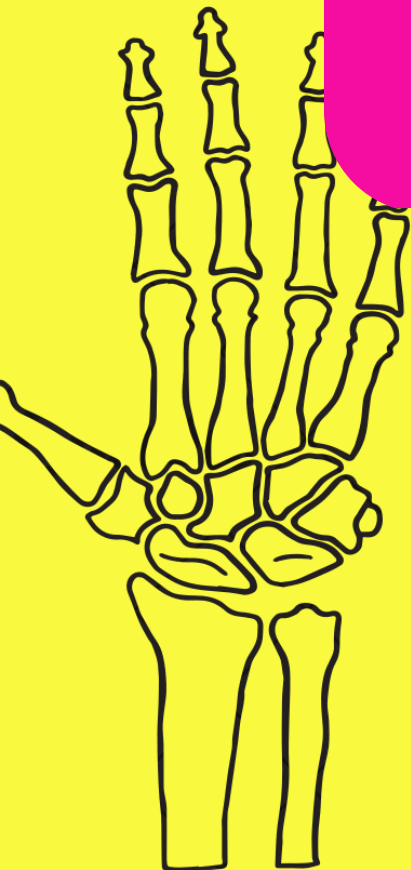Arco palmar superficial

Arterias digitales palmares comunes, discurren a los lados de los dedos 5, 2

Arteria radial

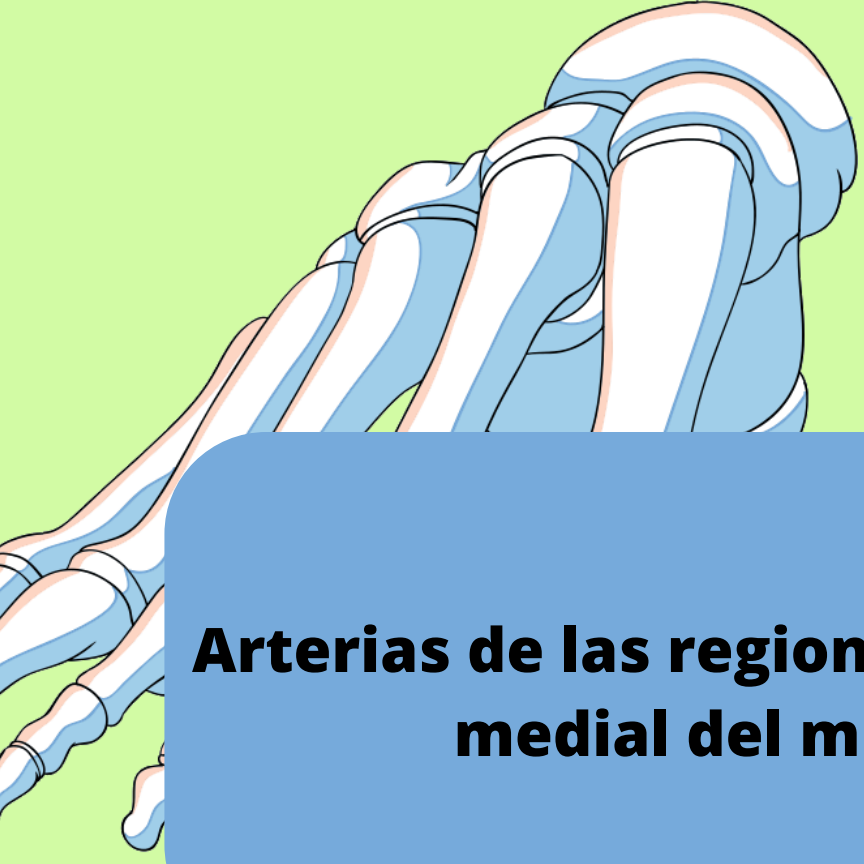Radial del indice. tiene origen en arteria radial y puede originarse tambien en arteria principal del pulgar.

**Arco dorsal del carpo
Arterias radial y ulnar.**



Miembro Inferior

Arterias



Arterias de las regiones anterior y medial del muslo.

Arterias de las regiones glútea y posterior del muslo.

Arterias de la pierna.

A. femoral

Femoral profunda

**Glútea superior
Glútea inferior**

**Poplítea
Fibular**

**circunfleja femoral
medial**

**circunfleja femoral
lateral**

Profunda interna

Dorsal del pie (pedia)

Obturatriz

Perforantes

**Tibial anterior
Tibial posterior**

**Colateral ulnar
inferior**

