

8 / 10 / 2022

Nombre del docente: Alfredo López López.

Nombre del alumno: Mussolini Macnealy Paz.

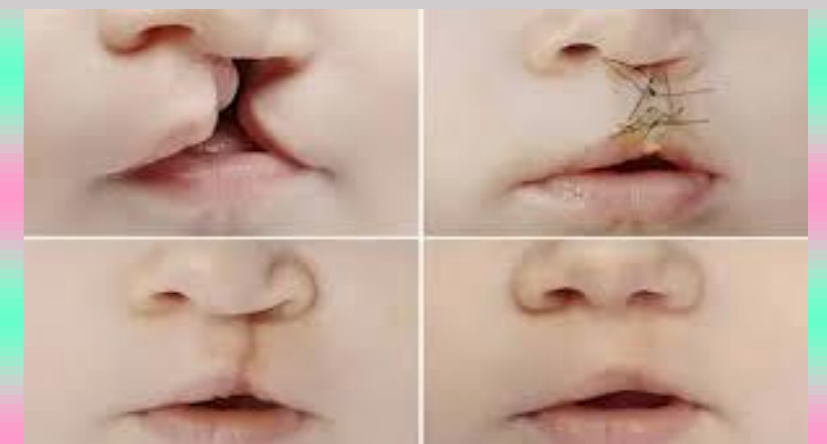
Semestre: 7to. Parcial: 2do.

Materia: Clínica Quirúrgica Complementarias.

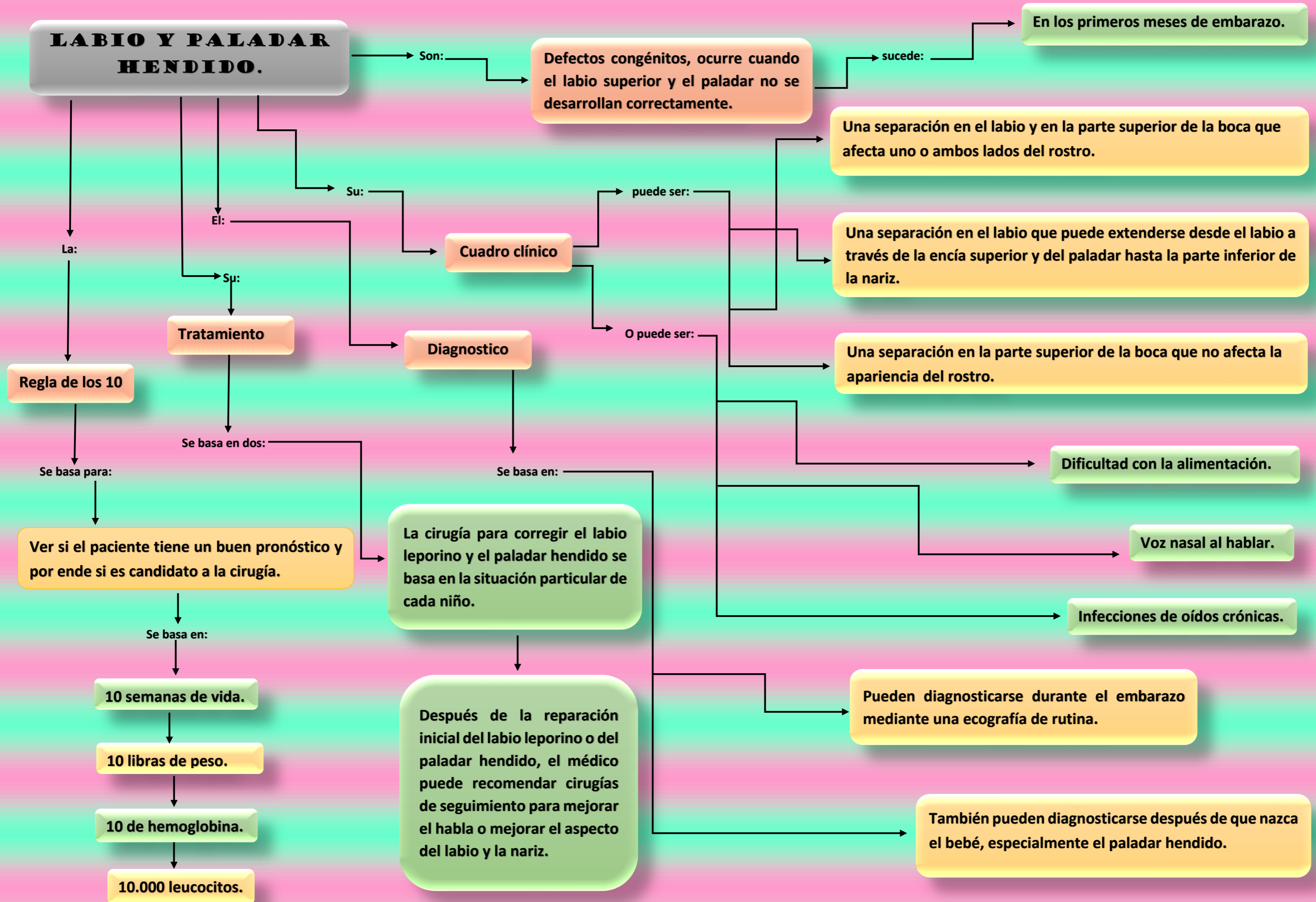
Tarea: Mapa Conceptual De Labio Y Paladar Hendido.

Carrera: Medicina Humana.

Universidad: Universidad Del Sureste.



LABIO Y PALADAR HENDIDO.



Defectos congénitos, ocurre cuando el labio superior y el paladar no se desarrollan correctamente.

En los primeros meses de embarazo.

Una separación en el labio y en la parte superior de la boca que afecta uno o ambos lados del rostro.

Una separación en el labio que puede extenderse desde el labio a través de la encía superior y del paladar hasta la parte inferior de la nariz.

Una separación en la parte superior de la boca que no afecta la apariencia del rostro.

Difficultad con la alimentación.

Voz nasal al hablar.

Infecciones de oídos crónicas.

Cuadro clínico

Diagnostico

Tratamiento

Regla de los 10

Ver si el paciente tiene un buen pronóstico y por ende si es candidato a la cirugía.

10 semanas de vida.

10 libras de peso.

10 de hemoglobina.

10.000 leucocitos.

La cirugía para corregir el labio leporino y el paladar hendido se basa en la situación particular de cada niño.

Después de la reparación inicial del labio leporino o del paladar hendido, el médico puede recomendar cirugías de seguimiento para mejorar el habla o mejorar el aspecto del labio y la nariz.

Pueden diagnosticarse durante el embarazo mediante una ecografía de rutina.

También pueden diagnosticarse después de que nazca el bebé, especialmente el paladar hendido.

BIBLIOGRAFÍA EN FORMATO APA:

1.-Brunicardi. C. F. Andersen. K. D. Billar. R. T. Dunn. L. D. Hunter. G. J. Matthews. B. J. Pollock. E. R. (2015). Título: Labio Y Paladar Hendido. Libro: Schwartz Principios De Cirugía. Ciudad: México D. F. Vol.3. Pag: 1841 – 1844.