



**UNIVERSIDAD DEL SURESTE
CAMPUS TUXTLA GUTIERREZ CHIS.**

**TECNICAS QUIRURGICAS COMPLEMENTARIAS
SEGUNDA UNIDAD**

**TEMA:
RECONSTRUCCION FACIAL DESPUES DE FRACTURAS**

**ALUMNO:
ANGEL GERARDO VALDEZ CUXIM**

**DOCENTE:
DR. ALFREDO LOPEZ**

SEPTIMO SEMESTRE

MEDICINA HUMANA

RECONSTRUCCION FACIAL DESPUES DE FRACTURAS

GENERALIDADES:

Conforme los avances tecnológicos incrementan el nivel de energía de los sistemas modernos de transportación, recreación y armamento, hay un incremento del grado de destrucción maxilofacial relacionada con los accidentes con dicha tecnología. La primera fase de atención del paciente con traumatismo maxilofacial es la activación del protocolo de apoyo vital

avanzado para individuos con traumatismo. Las lesiones simultaneas en otros sitios además de la cara son la regla, más que la excepción. La consideración más común que pone en riesgo la vida en pacientes con traumatismo facial es la permeabilidad de las vías respiratorias, control de la hemorragia, identificación y tratamiento de bronco aspiración y la identificación de otras lesiones. Una vez que se estabiliza el estado clínico del paciente y se han tratado las lesiones que ponen en riesgo la vida, se dirige la atención al diagnóstico y tratamiento de las lesiones craneofaciales.

EXPLORACION FISICA:

La exploración física de la cara guía al médico para establecer cuáles son las lesiones subyacentes de tejidos duros, con atención especial a laceraciones, desniveles óseos, inestabilidad, dolor a la palpacion, equimosis y asimetría facial.

DIAGNOSTICO:

Las radiografías especializadas tradicionales se sustituyeron en gran medida por la CT de alta resolución, que se encuentra ampliamente disponible. Las reconstrucciones coronal, sagital y tridimensional hacen evidentes lesiones complejas.

TIPOS:

FRACTURA DE MANDIBULA:

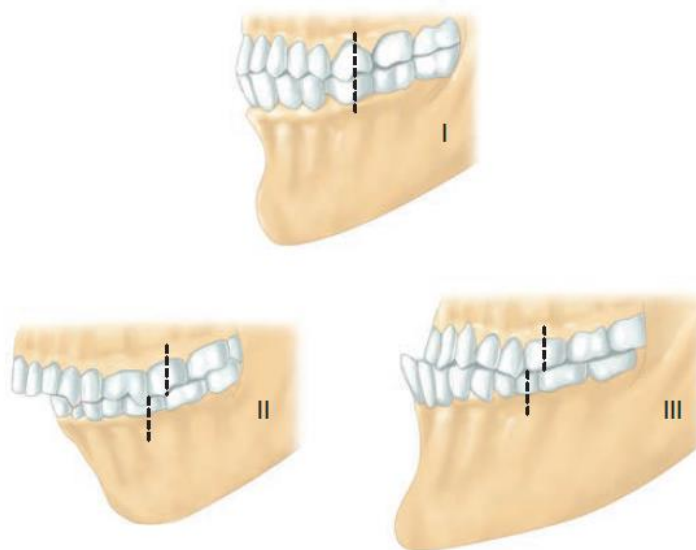
Las fracturas mandibulares son lesiones comunes que pueden ocasionar incapacidad permanente si no se diagnostican de manera apropiada. El angulo y la

rama mandibulares, la apófisis corónoides y los condilos son puntos de inserción para los músculos de la masticación, lo que incluye a los músculos masetero, temporal, pterigoideo lateral y pterigoideo medial.

Las fracturas con frecuencia son múltiples y los trastornos en la oclusión dental reflejan las fuerzas de varios músculos de la masticación sobre los segmentos de la fractura. La oclusión dental es quizá la relación básica más importante para comprender las fracturas de la porción media de la cara y de la mandíbula.

TRATAMIENTO

El tratamiento no quirúrgico puede utilizarse en situaciones en las cuales no hay desplazamiento o bien este es mínimo, con conservación de las relaciones de oclusión previas al traumatismo y con un arco normal de movimiento. Los objetivos de dicho tratamiento incluyen el restablecimiento de la oclusión dental pretraumática, reducción y estabilización de la fractura y reparación de los tejidos blandos. La reparación quirúrgica implica el asentamiento de los condilos en la fosa glenoidea, lograr la fijación maxilar-mandibular con barras en arco o tornillos intermaxilares para establecer la oclusión dental apropiada y la exposición quirúrgica de las líneas de fractura por vía intrabucal, extra bucal o por combinación de estas.



FRACTURAS ORBITARIAS:

TRATAMIENTO:

El tratamiento de todas las lesiones de la órbita, con excepción de las más simples, debe incluir la valoración por un oftalmólogo para establecer la agudeza visual y descartar la lesión del globo ocular. Las fracturas de la órbita pueden afectar el piso, techo o pared interna o externa de la órbita.

La fractura orbitaria más común es la fractura por estallamiento del piso de la órbita, causada por presión directa al globo ocular con incremento súbito de la presión intraorbitaria. Las regiones medial e inferior de la órbita están formadas por el hueso más delgado, por lo que las fracturas ocurren más a menudo en esas ubicaciones.

Tales lesiones

pueden tratarse en forma expectante si son lo suficientemente pequeñas y no existen complicaciones.

Sin embargo, es necesaria la cirugía para las fracturas grandes por estallamiento que se asocian con enoftalmos (aumento del volumen intraorbitario), atrapamiento de los tejidos de la porción inferior de la órbita (diagnosticada a través de la prueba de movimientos oculares forzados) o diplopía que dura más de dos semanas.

COMPLICACIONES:

Las complicaciones tardías incluyen diplopía persistente, enoftalmos, ectropión y entropión.

Las fracturas de los bordes orbitarios externo e inferior no son poco comunes y a menudo se asocian con fracturas cigomaticomaxilares complejas, como se revisa más adelante.

Debe hacerse especial mención a las complicaciones poco comunes después de fractura de la órbita. El síndrome de fisura orbitaria superior es consecuencia de la compresión de las estructuras contenidas en la cisura orbitaria superior en la parte posterior de la órbita. Esto incluye a los nervios craneales III, IV, VI y la primera división sensitiva del V par craneal.

FRACTURA COMPLEJAS DEL CIGOMÁTICO Y CIGOMATICOMAXILARES

El cigomático forma el borde externo e inferior de la órbita. Se articula con el hueso esfenoides en la cara externa de la órbita, con el maxilar en dirección interna e inferior, con el hueso frontal en dirección superior y con el hueso temporal en dirección externa.

MANIFESTACIONES CLÍNICAS:

Las fracturas del hueso cigomático pueden afectar solamente al arco o muchas de sus relaciones óseas. Las fracturas aisladas del arco cigomático se manifiestan como aplanamiento, ensanchamiento de la cara relacionada con edema y equimosis.

Las fracturas cigomaticomaxilares complejas (ZMC, *zygomaticomaxillary complex*) consisten en la rotura del arco cigomático, borde orbitario inferior, borde cigomaticomaxilar, pared externa

de la órbita y borde cigomaticofrontal. Las fracturas segmentarias tienden a rotar en dirección externa e inferior, ocasionando la expansión del volumen de la órbita, limitación del movimiento de la mandíbula, una fisura palpebral en el borde inferior y aplanamiento de la eminencia malar. Las fracturas ZMC casi siempre se acompañan de parestesias en la distribución del nervio infraorbitario y dermatomo subconjuntival.

TRATAMIENTO:

Las fracturas no desplazadas pueden tratarse por medios no quirúrgicos, en tanto que las fracturas conminutas del arco y las desplazadas pueden reducirse y estabilizarse de manera indirecta (método de Gilles) o, en casos de fracturas más complejas, directamente a través de una incisión coronal.



FRACTURAS ETMOIDALES NASOORBITARIAS:

DEFINICION:

Este tipo de fracturas a menudo son parte de un grupo de fracturas panfaciales y de otras lesiones intracraneales. Desde el punto de vista anatómico, el patrón de la fractura afecta la porción interna de la órbita, huesos nasales, procesos nasales del hueso frontal y procesos frontales del maxilar.

MANIFESTACIONES:

Tales lesiones ocasionan déficit funcional grave y deformidad estética por colapso de la nariz, etmoidales y de la porción interna de las orbitas; desplazamiento de la fijación del ligamento palpebral interno y rotura del aparato nasolagrimal. El telecanto es ocasionado por la separación de la sutura naso maxilar a la cual esta unida el ligamento palpebral interno

TRATAMIENTO:

El tratamiento por lo comun consiste en la colocación meticulosa de placas o alambres a todos los fragmentos óseos, potencialmente con un injerto óseo primario para restablecer la configuración normal. La clave para la reparación exitosa de una fractura etmoidal nasoorbitaria es el restablecimiento de la sutura naso maxilar y la restauración de los puntos de fijación de los ligamentos palpebrales internos que se encontraban antes del traumatismo.

FRACTURAS DEL SENO FRONTAL:

La región del seno frontal es un punto estructural relativamente débil en la porción superior de la cara. Por esta razón, es una ubicación comun para las fracturas en casos de traumatismo facial. Los senos paranasales son una estructura par, cada una con una tabla osea anterior que determina el contorno de la frente y una tabla posterior que separa el seno de la duramadre. Cada seno drena a traves de la porción interna del piso hacia el conducto frontonasal, el cual vierte su contenido hacia el meato medio en la cavidad nasal. **EL TRATAMIENTO** de las fracturas de los senos frontales depende de las características de la fractura

FRACTURAS NASALES:

La nariz es el sitio más común de fracturas faciales, por su ubicación prominente; cada fractura puede afectarla porción cartilaginosa del tabique nasal, los huesos nasales o ambos. Es importante realizar una exploración intranasal para saber si hay un hematoma en el tabique. Si está presente, este debe drenarse y colocar un taponamiento para evitar la necrosis por presión del tabique nasal y un colapso a largo plazo de la porción media de la nariz. La reducción cerrada de las fracturas nasales puede realizarse bajo anestesia local o general. Por desgracia, en muchos de los casos, si no es que en la mayor parte, muestran cierta deformidad al finalizar la consolidación, para la cual es necesaria la rinoplastia si hay obstrucción de las vías respiratorias o si se desea mejorar el aspecto.

FRACTURAS PANFACIALES:

Las fracturas de múltiples huesos en varias localizaciones se incluyen en la categoría de fracturas panfaciales.

Estas pueden incluir las fracturas de los senos frontales y maxilar, NOE, fracturas de la órbita y ZMC, fracturas palatinas y fracturas mandibulares complejas. La dificultad en la reparación de estas lesiones depende no de aspectos técnicos de la fijación, sino del restablecimiento de las relaciones normales entre las características faciales en ausencia de puntos de referencia que se encontraban presentes antes de la lesión. Sin la corrección apropiada de las relaciones de los fragmentos óseos, se exagera el ensanchamiento facial y se pierde la proyección facial. Los puntos fundamentales en la atención de pacientes con fracturas panfaciales es en primer lugar reducir y reparar el arco cigomático y la región frontal para establecer el marco y el ancho de la cara. Las suturas nasomaxilares y cigomaticomaxilares pueden repararse una vez que se ha establecido un marco correcto. A continuación se reduce el maxilar con base en este marco de referencia, seguido por la fijación palatina, si es necesaria. Por último, una vez que se han corregido las relaciones de la porción media de la cara puede aplicarse la fijación maxilar-mandibular con la mandíbula en oclusión correcta seguida por la colocación de placas en las fracturas mandibulares

BIBLIOGRAFIA:

Charles, F.. (2015). *Principios de cirugia* . Mexico, D.F: MAC GRAW HILL