



DERECK HARPER NARCIA

“TAQUIARRITMIAS Y
BRADIARRITMIAS”

UNIVERSIDAD DEL SURESTE

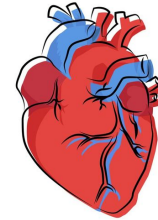
5TO SEMESTRE

FACULTAD DE MEDICINA HUMANA

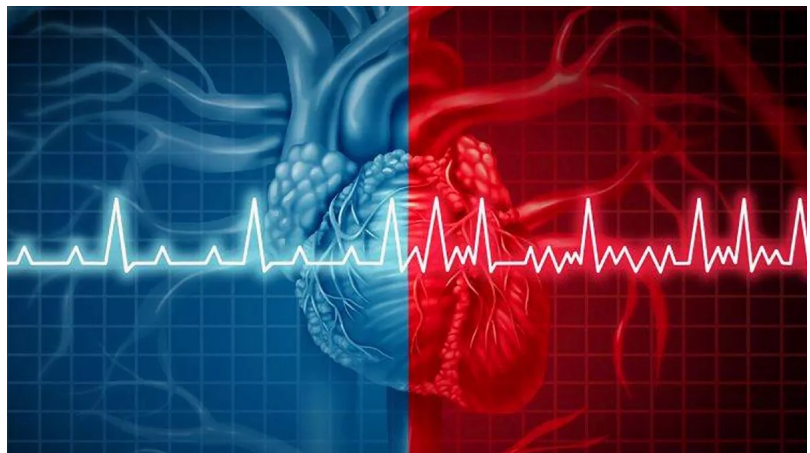
MATERIA: MEDICINA INTERNA
FECHA: 20 DE OCTUBRE DEL 2022
DR: RICARDO ACUÑA DEL SAZ
TUXTLA GUTIÉRREZ, CHIAPAS

BRADIARRITMIAS CARDIACAS

Las bradiarritmias son una observación clínica frecuente y comprenden diversos trastornos del ritmo, como la disfunción del nódulo sinusal y las alteraciones de la conducción auriculoventricular. La forma de presentación clínica varía entre los signos electrocardiográficos asintomáticos (p. ej., en un examen médico ordinario) y una amplia gama de síntomas como los de insuficiencia cardiaca, el casi síncope o síncope, síntomas del sistema nervioso central o síntomas inespecíficos y crónicos como mareo o fatiga. Los trastornos que llevan a la bradiarritmia se dividen en trastornos intrínsecos y extrínsecos que causan daños en el sistema de conducción. Además, las bradiarritmias pueden ser una reacción fisiológica normal en determinadas circunstancias. Un diagnóstico correcto, que incluya la correlación entre síntomas y ritmo cardiaco, es de extraordinaria importancia y por lo general se establece con exploraciones diagnósticas



no invasivas (electrocardiograma de 12 derivaciones, electrocardiograma Holter, prueba de esfuerzo, dispositivo de registro de eventos, monitor cardiaco implantable de bucle continuo). Excepcionalmente se necesitan pruebas electrofisiológicas invasivas. Si se descartan las posibles



causas extrínsecas reversibles de las bradiarritmias, como los fármacos (generalmente bloqueadores beta, glucósidos y/o antagonistas del calcio) o enfermedades subyacentes tratables, el marcapasos cardiaco suele ser el tratamiento de elección para las bradiarritmias sintomáticas. En este artículo de la serie que se está publicando

sobre las arritmias, se examinan la fisiopatología, el diagnóstico y las opciones de tratamiento de las bradiarritmias, en especial, la disfunción del nódulo sinusal y los bloqueos de la conducción auriculoventricular.

La forma de presentación clínica de las arritmias va desde los signos electrocardiográficos asintomáticos hasta una amplia variedad de síntomas, comunes a la mayor parte de las bradicardias. Los pacientes pueden presentar un casi síncope o síncope, síntomas de insuficiencia cardiaca como disnea, angina o incapacidad mental prematura; pero también síntomas inespecíficos y crónicos (mareo, fatiga, letargia). Los síntomas pueden ser permanentes o intermitentes e impredecibles, como ocurre en la DNS.

TAQUICARDIAS DE COMPLEJO QRS ESTRECHO

Se caracterizan por que precisan para su génesis o mantenimiento estructuras craneales a la bifurcación del haz de His (nodo auriculoventricular y aurículas). En las taquicardias por reentrada intranodal, en este tipo de taquicardias se deben a la presencia de una doble vía en la zona del nodo auriculoventricular (AV). Son desencadenadas por extrasístoles, que al bloquearse en una vía permiten que ocasionalmente el impulso recircule en sentido retrógrado a través de la otra, por lo que se inicia la reentrada. Representan el 60 % de las taquicardias regulares de complejo QRS estrecho, en su mayoría en pacientes sin cardiopatía estructural, y aunque pueden asociar una elevada morbilidad, en general no afectan al pronóstico vital. Suelen presentarse como palpitaciones rápidas en pacientes de edad media, pero es muy importante recordar que en casi el 30 % de los casos, asocian clínica atípica (pánico, angustia, miedo a la muerte, etc.) o aparecen en otros grupos etarios. El diagnóstico electrocardiográfico se basa en la ausencia de ondas p sinusales, la aparición de actividad auricular retrógrada («pseudo-p» o «pseudo-s») y la respuesta al bloqueo del nodo AV, con desaparición de la reentrada. Su tratamiento común a las taquicardias ortodrómicas por vía accesoria, de las que es difícil diferenciarlas durante la taquicardia, consiste en el propio bloqueo del nodo AV utilizado para el diagnóstico (la efectividad de las maniobras vagales es del 20 % y la de adenosina y antagonistas

del calcio > 80 %). Al alta deben remitirse siempre a la unidad de arritmias para evaluar la posibilidad de un tratamiento curativo (ablación con catéter de la vía lenta). A comparación de por reentrada ventriculoatrial o auriculoventricular (vía accesoria), que son causadas por la

existencia de un cortocircuito anormal entre las aurículas y los ventrículos, la vía accesoria, que permite el paso de los impulsos eléctricos y la recirculación de estos mediante un mecanismo de reentrada. Estas vías accesorias tienen localizaciones anatómicas y propiedades electrofisiológicas muy distintas: así, algunas solo conducen de modo retrógrado durante la taquicardia (vías accesorias ocultas) y otras también lo hacen durante el ritmo sinusal (síndrome de preexcitación). La forma más frecuente de preexcitación es el síndrome de Wolff-Parkinson-White, que asocia taquicardias supraventriculares y alteraciones en el electrocardiograma (ECG) basal: PR corto (< 120 ms), QRS 100-200 ms por un empastamiento inicial denominado onda δ y alteraciones de la repolarización ventricular.

Afecta al 1-3 ‰ de la población y las arritmias aparecen entre el 12-80 % de los pacientes, con un riesgo global de muerte súbita del 0,15 %/paciente/año. Hay 3 tipos de taquicardia, con tratamiento y pronóstico muy distintos:

- Taquicardia ortodrómica: la repolarización del ventrículo se realiza a través del nodo AV y

utiliza la vía accesoria como brazo retrógrado de reentrada. Es la forma más frecuente de presentación y en el ECG se muestra como una taquicardia regular de QRS estrecho, de aspecto y manejo en el servicio de urgencias (SU) idénticos a la reentrada intranodal.



- Taquicardia antidrómica: se despolariza el ventrículo a través de la vía accesoria, lo que origina una taquicardia regular de QRS ancho muy anormal. Es una forma de presentación clínica muy poco frecuente.
- Fibrilación auricular en el síndrome de Wolff-Parkinson-White: estos pacientes presentan una prevalencia de FA mayor que la población general. Si esta se conduce anterógradamente por la vía accesoria, se produce una taquicardia irregular de complejo QRS ancho, habitualmente mal tolerada y con elevado riesgo de degeneración a fibrilación ventricular. Su tratamiento es la cardioversión eléctrica sincronizada con alta energía sin demora. Es la causante del riesgo de muerte súbita de estos pacientes, y está determinada por las características electrofisiológicas de la vía accesoria. Por ello, todo paciente al que se diagnostique un síndrome de Wolff-Parkinson-White en el SU, debe ser remitido a una unidad de arritmias para que se valoren las características de la vía accesoria y, en su caso, su ablación con catéter.

CONCEPTO. CLASIFICACIÓN DE LAS TAQUIARRITMIAS

Las taquiarritmias constituyen un heterogéneo grupo de trastornos del ritmo cardíaco cuya característica común es una frecuencia cardíaca superior a 100 lat/min. Se clasifican de acuerdo a duración (anchura) del complejo QRS (estrecho o normal duración < 120 ms; arritmia de QRS ancho > 120 ms) y la regularidad del intervalo entre los complejos, con implicaciones para el manejo.

BIBLIOGRAFÍA

- Rubart M, Zipes DP..Arrhythmias, sudden death and syncope..Arrhythmias, sudden death and syncope., pp. 909-921
- Bayés de Luna A..Passive arrhythmias..Passive arrhythmias., (2011),
- Keith A, Flack M..The form and nature of the muscular connections between the primary divisions of the vertebrate heart..J Anat Physiol. , 41 (1907), pp. 172-189