



Universidad del
sureste

Sexualidad humana

Catedratico; Dr Samuel Esaú Fonseca fierro

Alumna : Yari Karina Hernandez chacha

REALICE UN ESQUEMA SOBRE LAS PATOLOGIAS
ASOCIADAS A LA MORFOLOGIA DE LOS
ESPERMATOZOIDES

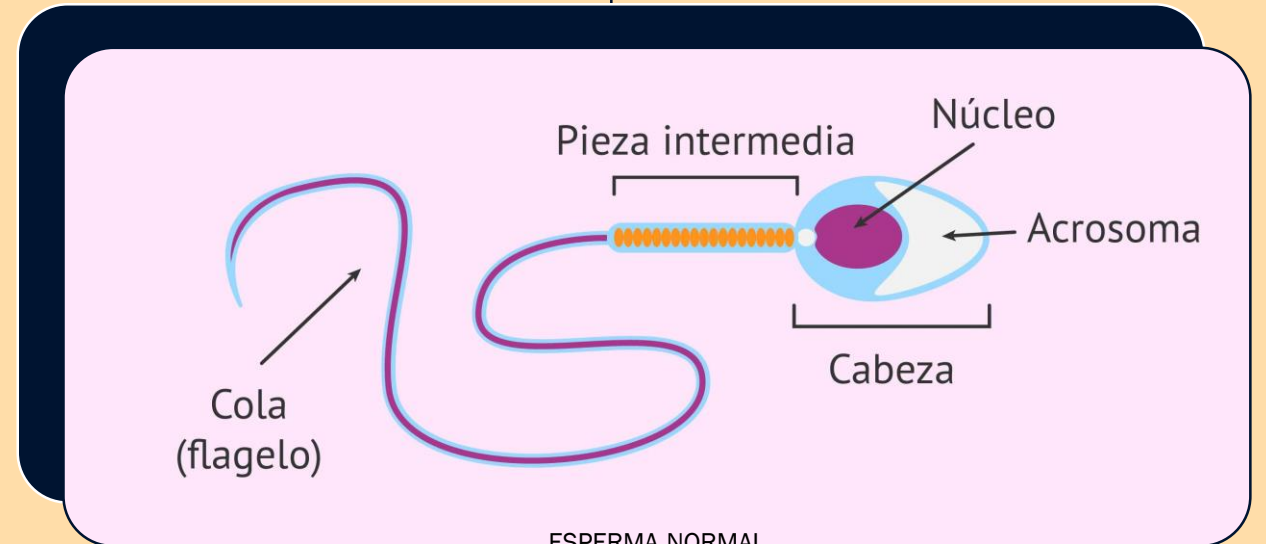
MORFOLOGIA DE LOS ESPERMATOZOIDES

PARA EVALUAR LA MORFOLOGIA DE UN ESPERMATOZOIDE SE OBSERVAN EN EL MICROSCOPIO SUS TRES ESTRUCTURAS PRINCIPALES :

LA CABEZA DEL ESPERMATOZOIDE DEBE SER OVALADA Y LISA ,CON UN CONTORNO REGULAR .EL ACROSOMA DEBE ABARCAR UN 40-70% DEL AREA DE LA CABEZA .

LA PIEZA INTERMEDIA ES DELGADA Y REGULAR ADEMÁS LA LONGITUD DE ESTA PARTE DEBE SER SIMILAR A LA CABEZA ESPERMÁTICA , TAMBIÉN ES IMPORTANTE QUE LA PIEZA INTERMEDIA SALGA DE LA PARTE CENTRAL DE LA CABEZA Y NO ESTE DESPLAZADA .

FLAGELO DEBE PRESENTAR UN GROSOR UNIFORME Y MÁS DELGADA QUE LA PIEZA INTERMEDIA . SU LONGITUD DEBE SER UNOS 45 MICROMETROS Y NO TIENE QUE PRESENTAR SIGNOS DE ROTURA .



ESPERMA NORMAL