



UNIVERSIDAD DEL SURESTE
INTERCULTURALIDAD Y SALUD.

MEDICINA HUMANA

UNIDAD

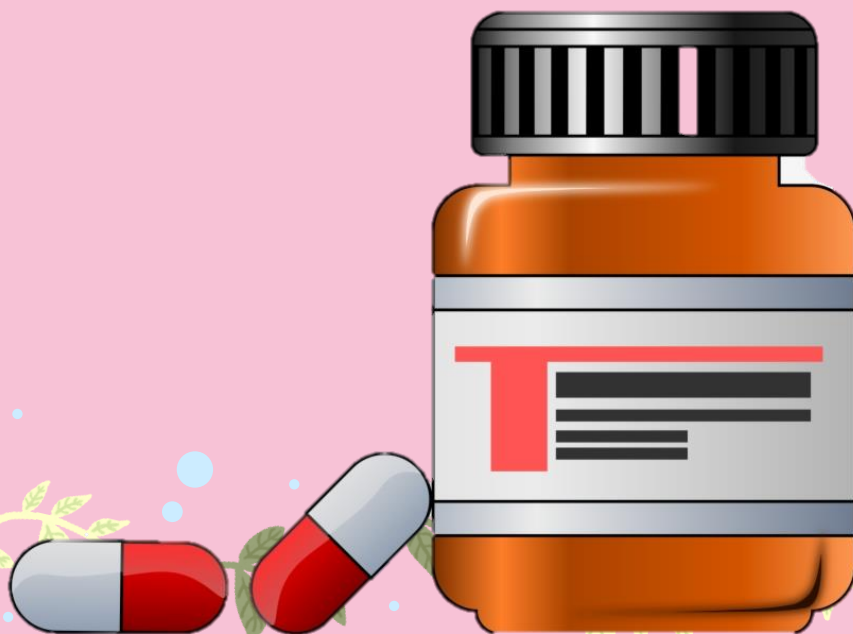
SIGNOS MÉDICOS

VERENI MONSERRAT PÉREZ MURICUMBO

DR. RICARDO AGUIÑA DE SAZ

PRIMER SEMESTRE

1°A



Signo Cervicotorácico

Este signo se basa en el conocimiento anatómico de que las estructuras del mediastino anterior no sobrepasan el nivel de las clavículas en la radiografía de tórax PA.

Signo del hilio oculto

Es una variante del signo de la silueta, que te permite determinar si una masa proyectada en el hilio pulmonar tiene su origen en el propio hilio o en el mediastino.

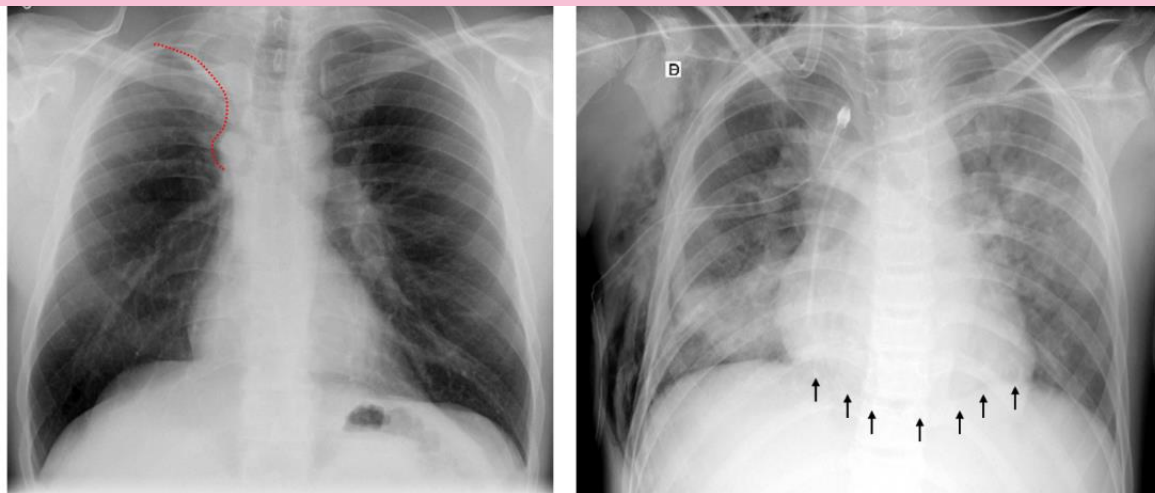
Signo de lesión extrapulmonar

Permite diferenciar una lesión pulmonar de una lesión pleural ó de la pared torácica.

Signo de la S de Golden

Cuando una masa localizada en el hilio produce una atelectasia del lóbulo superior, provoca un desplazamiento de la cisura dando la forma de una "S" invertida. La parte superior, cóncava, representa a la cisura desplazada, la parte inferior, convexa, corresponde al borde de la masa localizada en el hilio.

Este signo puede observarse en todos los lóbulos pero inicialmente fue descrito en el lóbulo superior derecho.



Abdomen

SIGNO	DESCRIPCIÓN	DIAGNOSTICO O ANOMALIA
Signo de Aaron	Dolor / presión en epigastrio o tórax anterior al aplicar presión firme y persistente sobre el punto McBurney.	APENDICITIS AGUDA
Signo de Bassier	Dolor agudo que aparece al comprimir el apéndice entre la pared abdominal y la cresta ilíaca	APENDICITIS CRÓNICA
Signo de Blumberg	Sensibilidad de rebote pasajera en la pared abdominal	INFLAMACIÓN PERITONEAL
Signo de Carnett	Pérdida de la sensibilidad abdominal al contraer los músculos de la pared abdominal.	FOCO INTRAABDOMINAL DE DOLOR
Signo de chandeleir	Dolor extremo en el abdomen inferior y la pelvis al movilizar el cuello uterino.	ENFERMEDAD INFLAMATORIA PÉLVICA
Signo de charcot	Dolor intermitente en el cuadrante superior derecho de abdomen, ictericia y fiebre.	COLEDOCOLITIASIS
Signo de Claybrook	Acentuación de los ruidos respiratorios y cardiacos en toda la pared abdominal.	ROTURA DE VISCERA ABDOMINAL
Signo de Murphy	Dolor causado por la inspiración al comprimir el cuadrante superior derecho del abdomen.	COLESCISTITIS AGUDA
Signo Obturador	La flexión con rotación externa del muslo derecho en decúbito supino provoca dolor hipogástrico	ABSCESO PÉLVICO O MASA INFLAMATORIA EN LA PELVIS
Signo de psoas iliaco	Dolor al levantar y extender la pierna contra resistencia	APENDICITIS CON ABSCESO RETROCECAL.
Signo de Ransohoff	Pigmentación amarillenta de la región umbilical.	ROTURA DEL CONDUCTO COLÉDOCO
Signo de Rovsing	Dolor en el punto de McBurney al comprimir el cuadrante inferior izquierdo del abdomen .	APENDICITIS AGUDA
Signo de Ten Horn	Dolor al traccionar suavemente el testículo derecho.	APENDICITIS AGUDA
Signo de Cullen	Color azulado periumbilical	HEMOPERITONEO
Signo Danforth	Dolor en el hombrp al inspirar	HEMOPERITONEO

Signo de Fothergill	Masa en la pared abdominal que no atraviesa la línea media y sigue siendo palpable cuando se contrae el músculo recto abdominal.	HEMATOMAS DEL MUSCULO RECTO
Signo de Mannkopf	Aceleración del pulso al palpar un abdomen doloroso	AUSENTE SI EL PACIENTE FINGE

Signo de Carnett

Pérdida de la sensibilidad **abdominal** al contraer los músculos de la pared **abdominal**.

Signo de Chandeir

Dolor extremo en el **abdomen** inferior y la pelvis al movilizar el cuello uterino.

Signo de Charcot

Dolor intermitente en el cuadrante superior derecho del **abdomen**, ictericia y fiebre

Referencias

medinotas . (22 de mayo de 2021). Obtenido de

<https://www.facebook.com/medinotas/photos/pcb.1102472400233309/1102472360233313/?type=3&theater>

villegas, h. (s.f.). Obtenido de <https://www.studocu.com/es-mx/document/universidad-xochicalco/anatomia/signos-abdominales/12153713>

