

CAVIDAD

ABDOMINAL

1. Hipocondrio derecho

- Lobulo hepático derecho
- Vesícula biliar
- Flexura hepática del colon
- Glandula suprarrenal derecha
- Polo superior del riñon derecho

2. Flanco Derecho

- Colon ascendente
- Polo inf. del riñon derecho

3. Fosa iliaca Derecha

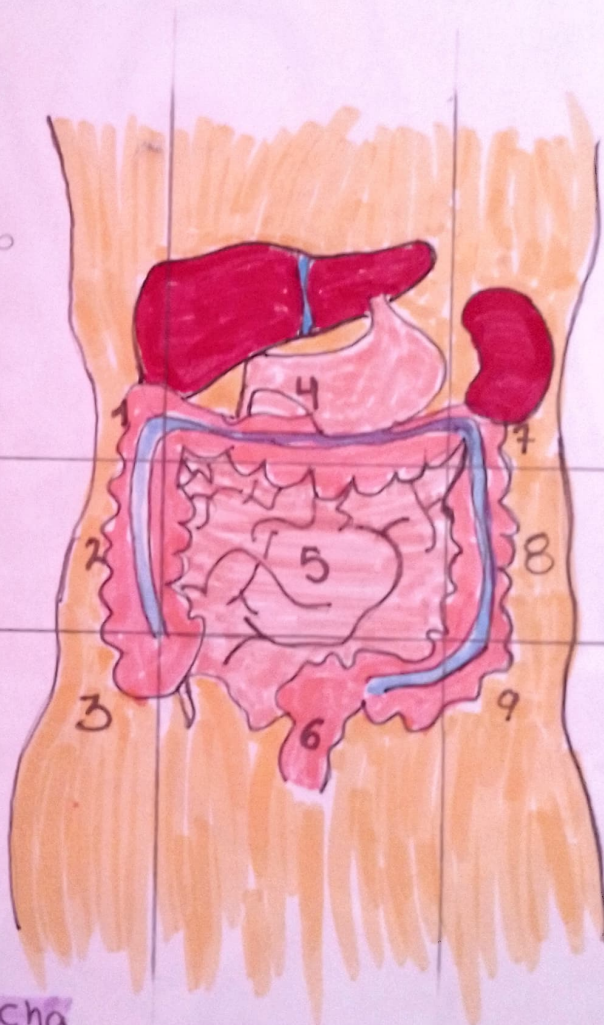
- Ciego
- apendice
- Ureter derecho
- Ovario derecho
- Cordón espermático derecho.

4. Epigastrio

- Estómago
- Duodeno
- Páncreas

5. Mesogastrio

- Epiplones
- Mesenterio
- Yeyuno e ileon



7. Hipocondrio Izquierdo

- Bazo
- Cola del páncreas
- Flexura esplénica del colon
- Glandula suprarrenal izquierda
- Polo sup. del riñon izq.

8. Flanco Izquierdo

- Colon descendente
- Polo inferior del riñon izquierdo

9. Fosa Iliaca Izquierda

- Colon sigmoidees
- Ureter izquierdo
- Ovario izquierdo
- Cordón espermático izquierdo

6. Hipogastrio

- Vejiga
- Utero