

NOMBRE DEL ALUMNO: HATZIRY GÓMEZ HERNÁNDEZ

NOMBRE DEL TEMA: DIBUJO CAVIDAD ABDOMINAL

PARCIAL: 4to PARCIAL

NOMBRE DE LA MATERIA: MORFOLOGÍA

***NOMBRE DEL PROFESOR: MED. ALFREDO LOPEZ
LOPEZ***

***NOMBRE DE LA LICENCIATURA: LIC. MEDICINA
HUMANA***

Lugar y Fecha de elaboración:

Tuxtla Gutiérrez, Chiapas, a 18 de diciembre del 2022

Cavidad Abdominal

1 Hipocondrio Derecho.

- Lóbulo hepático derecho
- Vesícula biliar
- Parte del Riñón derecho
- Glandula Suprarrenal
- Angulo hepático del colon.

3 Hipocondrio Izquierdo.

- Bazo
- Cola del páncreas
- Angulo esplénico del colon
- Polo superior del Riñón izquierdo
- Glandula suprarrenal.

2 Epigastro

- Estomago
- Duodeno
- Páncreas
- Parte del hígado
- Aorta
- Vena cava inferior.

4 Flanco derecho.

- Colon ascendente
- Arcos del gados intestinales.

6 Flanco izquierdo

- Riñón izquierdo
- Colon descendente
- Arcos intestinales.

5 Mesogastro.

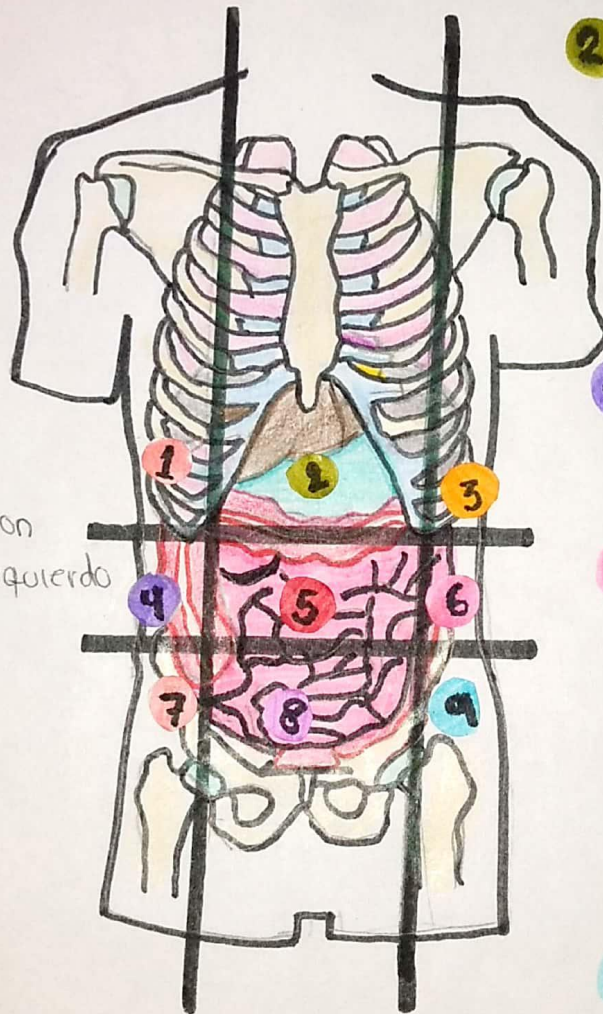
- Región del epíplon
- Mesenterio
- Yegono
- Ileón
- Colon transverso.

8 Hipogastro

- Utero
- Vejiga

9 Fosa iliaca izquierda

- Colon sigmoide
- Ovario
- Ureter izquierdo
- Cordon espermático izquierdo



7 Fosa iliaca derecha.

- Ciego
- Apéndice
- Región terminal del ileón.

Bibliografía

Moore KL, Dalley AF, Agur AMR. Anatomía con orientación clínica. 8ª ed. España: Wolters Kluwer; 2017.