

**Nombre del alumno: Jonatan
Emmanuel Silva López**

**Nombre del profesor: Dr. Kevin
Esteban López Ramírez**

**Nombre del trabajo: Signos
apendicitis**

**Materia: Clínicas quirúrgicas
complementarias**

Grado: 7

Grupo: "A"

SIGNOS CLÍNICOS DE APENDICITIS



Signo de Blumberg: dolor a la descompresión en fosa ilíaca derecha.



Signo de Dunphy: dolor en la FID al hacer toser al paciente.



Signo del Psoas: elevación de la extremidad inferior derecha en contra resistencia. Es positivo cuando aparece o aumenta el dolor en FID e indica que el apéndice se encuentra retrocecal.



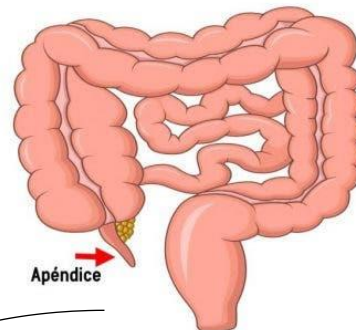
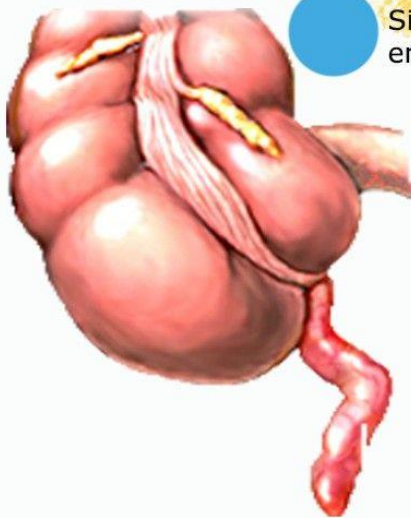
Signo de Rovsing: dolor en fosa ilíaca derecha, al comprimir la fosa ilíaca izquierda



Signo del obturador: con el paciente en decúbito supino, se flexiona el muslo derecho y se coloca la pierna y la rodilla en ángulo recto, realizando rotación interna de la extremidad inferior, esta maniobra causa dolor en hipogastrio en el caso de una apéndice inflamada de localización pélvica.



Signo de Gueneau de Mussy: dolor a la descompresión en cualquier cuadrante del abdomen.



Apéndice

