Nombre del alumno: Jacqueline Domínguez Arellano

Nombre del profesor: Dr. Luis Enrique Guillen Reyes

Nombre del trabajo: Mapa conceptual de Apendicitis Aguda

Materia: Técnicas quirúrgicas básicas

Grado: 6°

Comitán de Domínguez Chiapas a 13 nov. 22

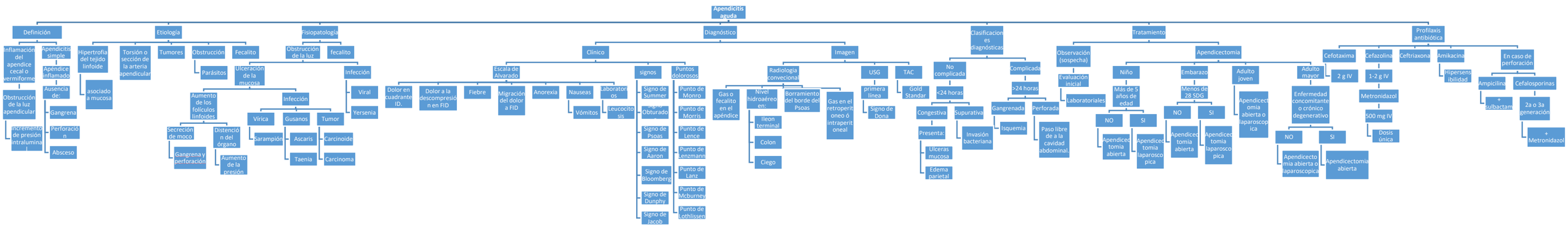
Apendicitis aguda
Definición
Inflamación del apendice cecal o vermiforme
Obstrucción de la luz apendicular
Incremento de presión intraluminal
Apendicitis simple
Apéndice inflamado
Ausencia de:
Gangrena
Perforación
Absceso
Etiología
Hipertrofia del tejido linfoide
asociado a mucosa
Torsión o sección de la arteria apendicular
Tumores
Obstrucción
Parásitos
Fecalito
Ulceración de la mucosa
Aumento de los folículos linfoides
Secreción de moco
Gangrena y perforación
Distención del órgano
Aumento de la presión
Infección
Virica
Sarampión
Gusanos
Ascaris
Taenia
Tumor
Carcinoide
Carcinoma
Fisiopatología
Obstrucción de la luz
fecalito
Infección
Viral
Yersenia
Diagnóstico
Clinico
Escala de Alvarado
Dolor en cuadrante ID.
Dolor a la descompresión en FID
Fiebre
Migración del dolor a FID
Anorexia
Nauseas
Vómitos
Laboratorios
Leucocitosis
signos
Signo de Summer
Signo de Obturador
Signo de Psoas
Signo de Aaron
Signo de Bloomberg
Signo de Dunphy
Signo de Jacob
Puntos dolorosos
Punto de Monro
Punto de Morris
Punto de Lence
Punto de Lenzmann
Punto de Lanz
Punto de Mcburney
Punto de Lothlissen
Imagen
Radiologia convecional
Gas o fecalito en el apéndice
Nivel hidroaéreo en:
Ileon terminal
Colon
Ciego
Borramiento del borde del Psoas
Gas en el retroperitoneo o intraperitoneal
USG
primera línea
Signo de Dona
TAC
Gold Standar
Clasificaciones diagnósticas
No complicada
<24 horas
Congestiva
Presenta:
Ulceras mucosa
Edema parietal
Supurativa
Invasión bacteriana
Complicada
>24 horas
Gangrenada
Isquemia
Perforada
Paso libre de a la cavidad abdominal.
Tratamiento
Observación (sospecha)
Evaluación inicial
Laboratoriales
Apendicectomia
Niño
Más de 5 años de edad
NO
Apendicectomia abierta
SI
Apendicectomia laparoscopica
Embarazo
Menos de 28 SDG
NO
Apendicectomia abierta
SI
Apendicectomia laparoscopica
Adulto joven
Apendicectomia abierta o laparoscopica
Adulto mayor
Enfermedad concomitante o crónico degenerativo
NO
Apendicectomia abierta o laparoscopica
SI
Apendicectomia abierta
Profilaxis antibiótica
Cefotaxima
2 g IV
Cefazolina
1-2 g IV
Metronidazol
500 mg IV
Dosis única
Ceftriaxona
Amikacina
Hipersensibilidad
En caso de perforación
Ampicilina
+
sulbactam
Cefalosporinas
2a o 3a generación
+
Metronidazol