



Francisco Javier Pérez López

Luis Enrique Guillen Reyes

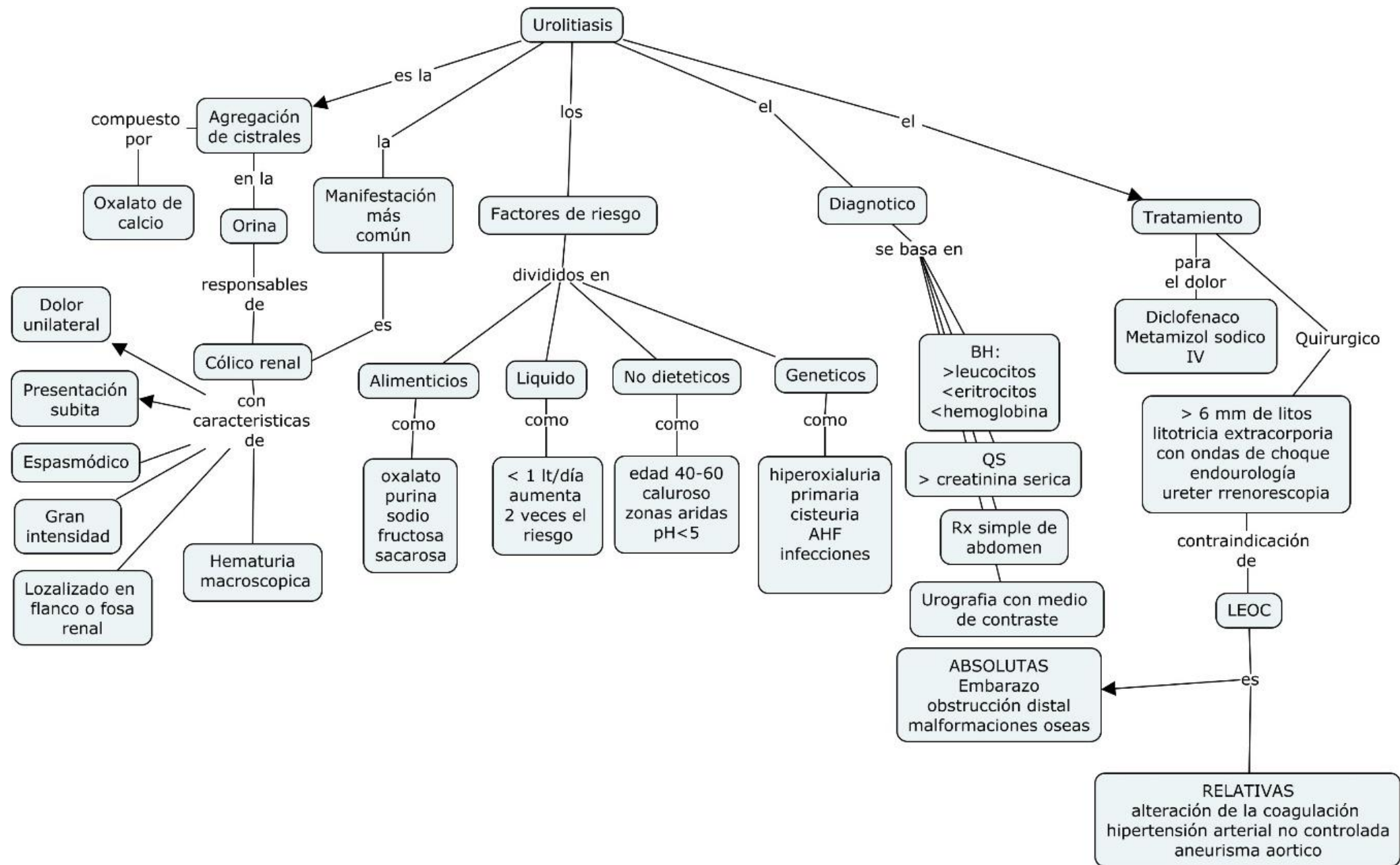
“Urolitiasis mapa conceptual”

**Materia: TÉCNICAS QUIRÚRGICAS
BÁSICAS**

PASIÓN POR EDUCAR

Grado: 6° semestre

Comitán de Domínguez Chiapas a 14 de diciembre de 2022



Urolitiasis

es la

Agregación de cistrales

compuesto por
Oxalato de calcio

en la
Orina

responsables de

Cólico renal

con características de

- Dolor unilateral
- Presentación subita
- Espasmódico
- Gran intensidad
- Localizado en flanco o fosa renal
- Hematuria macroscopica

Manifestación más común

Factores de riesgo

divididos en

Alimenticios

como
oxalato
purina
sodio
fructosa
sacarosa

Líquido

como
< 1 lt/día
aumenta
2 veces el
riesgo

No dietéticos

como
edad 40-60
caluroso
zonas aridas
pH < 5

Genéticos

como
hiperoxialuria
primaria
cisturia
AHF
infecciones

Diagnostico

se basa en

BH:
>leucocitos
<eritrocitos
<hemoglobina

QS
> creatinina serica

Rx simple de abdomen

Urografia con medio de contraste

ABSOLUTAS
Embarazo
obstrucción distal
malformaciones oseas

Tratamiento

para el dolor

Diclofenaco
Metamizol sodico
IV

Quirurgico

> 6 mm de litos
litotricia extracorporia
con ondas de choque
endourología
ureter rrenoscopia

contraindicación de

LEOC

es

RELATIVAS
alteración de la coagulación
hipertensión arterial no controlada
aneurisma aortico

