

Nombre del alumno: Brenda Nataly Galindo Villarreal

Nombre del Docente: Romeo Suarez Martínez

Nombre del trabajo: Diagrama de flujo Diferentes taquiarritmias y bradiarritmias

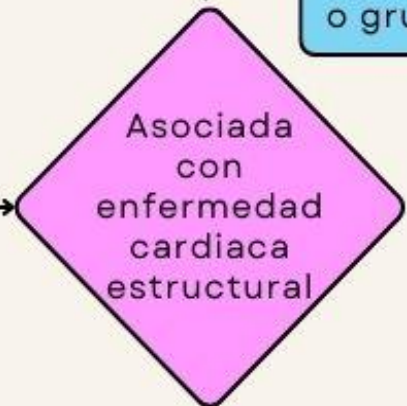
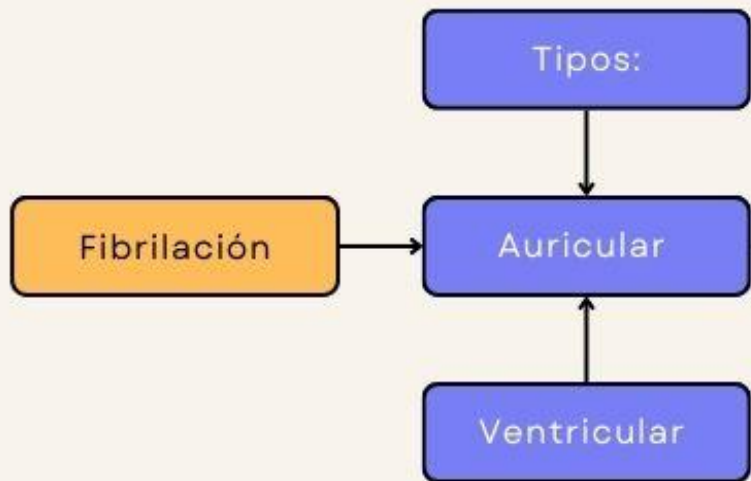
Materia: Cardiología

Grado: 5to Semestre

Grupo: "B"

Carrera: Medicina Humana

Diferentes Taquiarritmias y bradiarritmias



Se acompaña de una conducción ventricular variable caracterizada por intervalos RR irregulares

Ausencia de onda P clara que se reemplaza por una oscilación fina o gruesa de la línea base, onda "f"

ECG

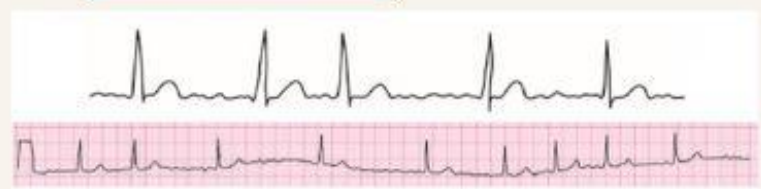

Fig. 8.23: Fibrilación auricular

YES

Agrandamiento de la aurícula izq. que el de la derecha

Arritmico

- Control de la frecuencia ventricular
- Restauración y mantenimiento del ritmo sinusal
- Prevención de los fenómenos embólicos

El tratamiento agudo de la FA tiene 3 componentes importantes:

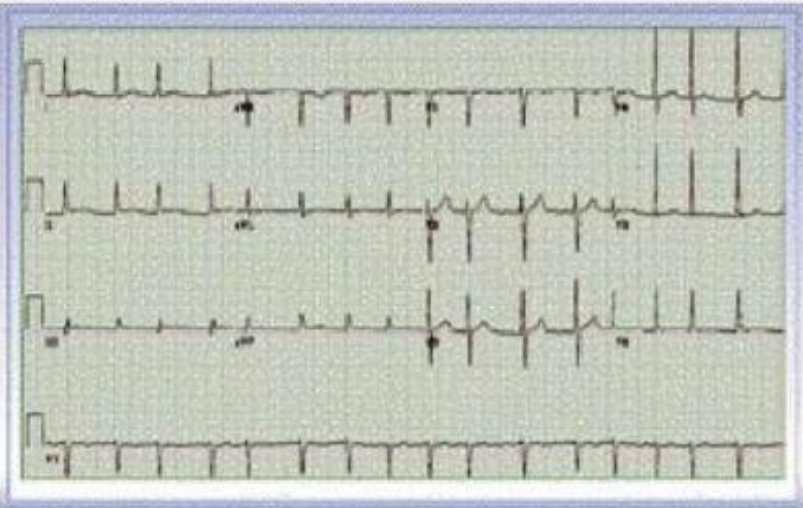
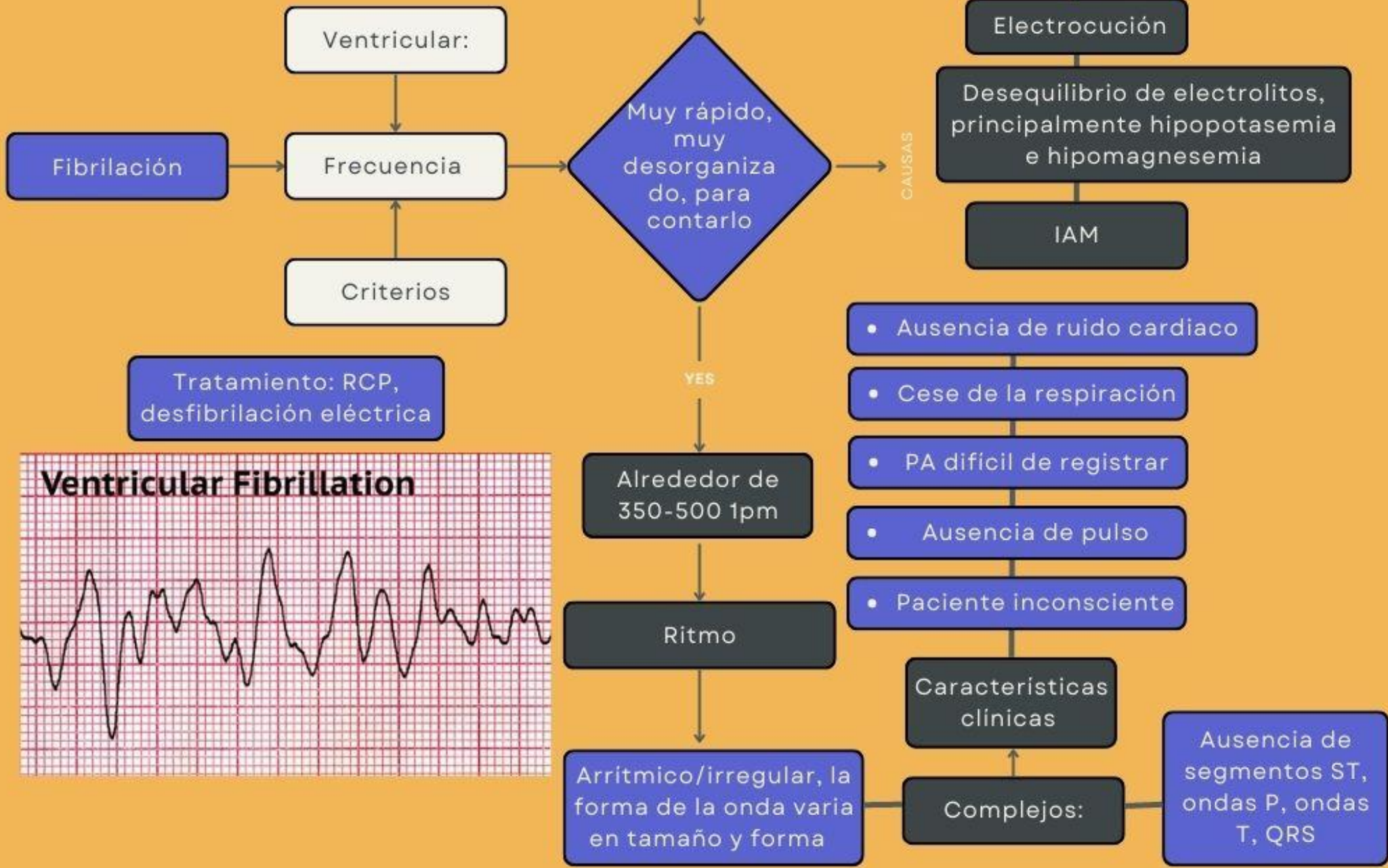
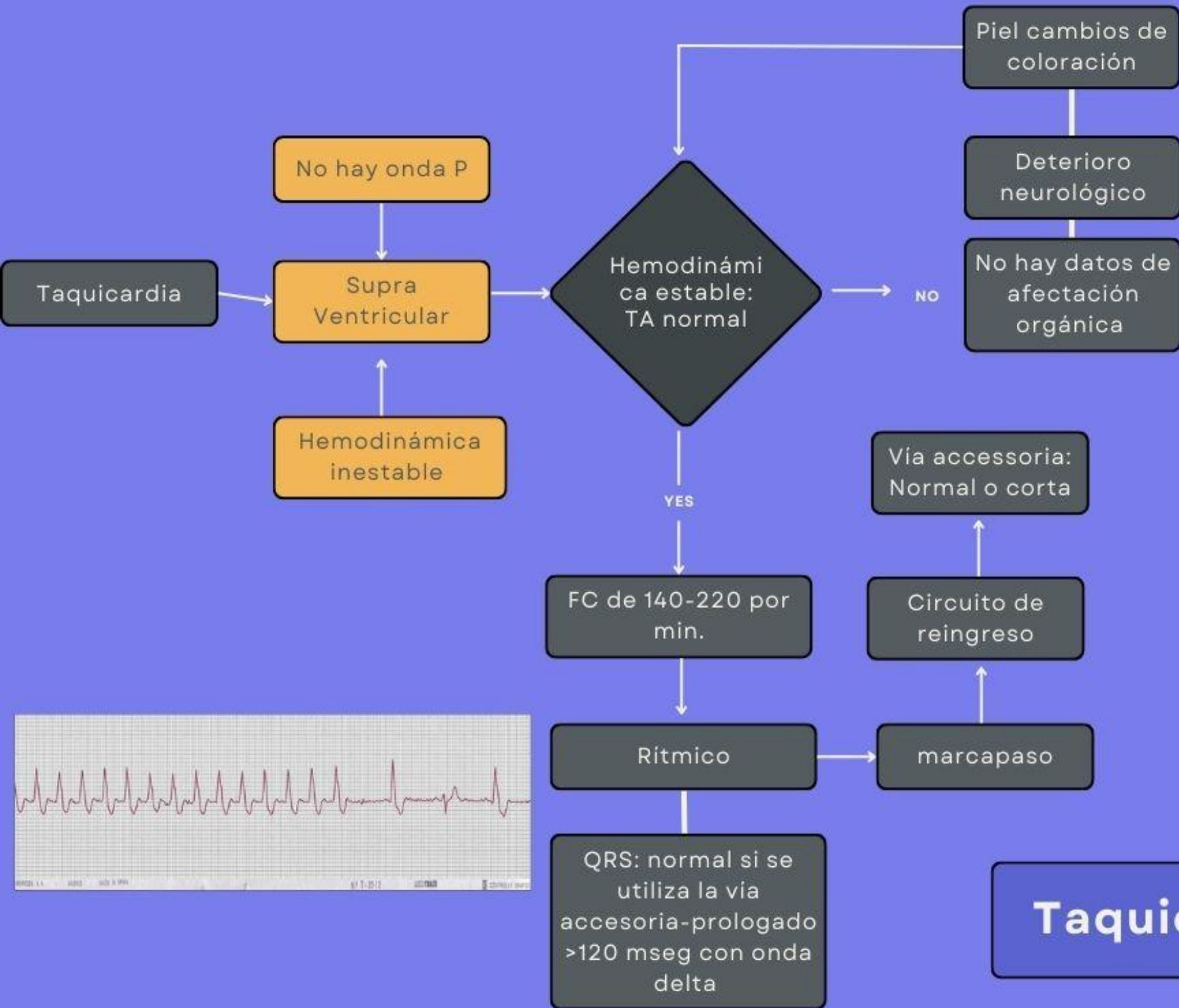
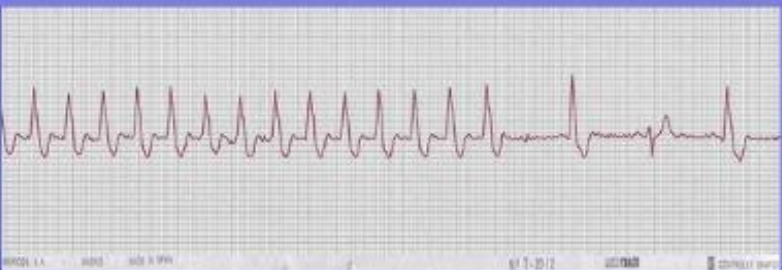

Figura 176. Note la ausencia de onda P clara que es reemplazada por una oscilación leve de la línea de base llamada onda f (se observa mejor en V1). Intervalos RR francamente variables con una frecuencia cardíaca en promedio de 100 lpm.





Taquicardia



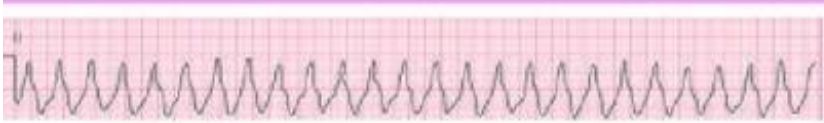
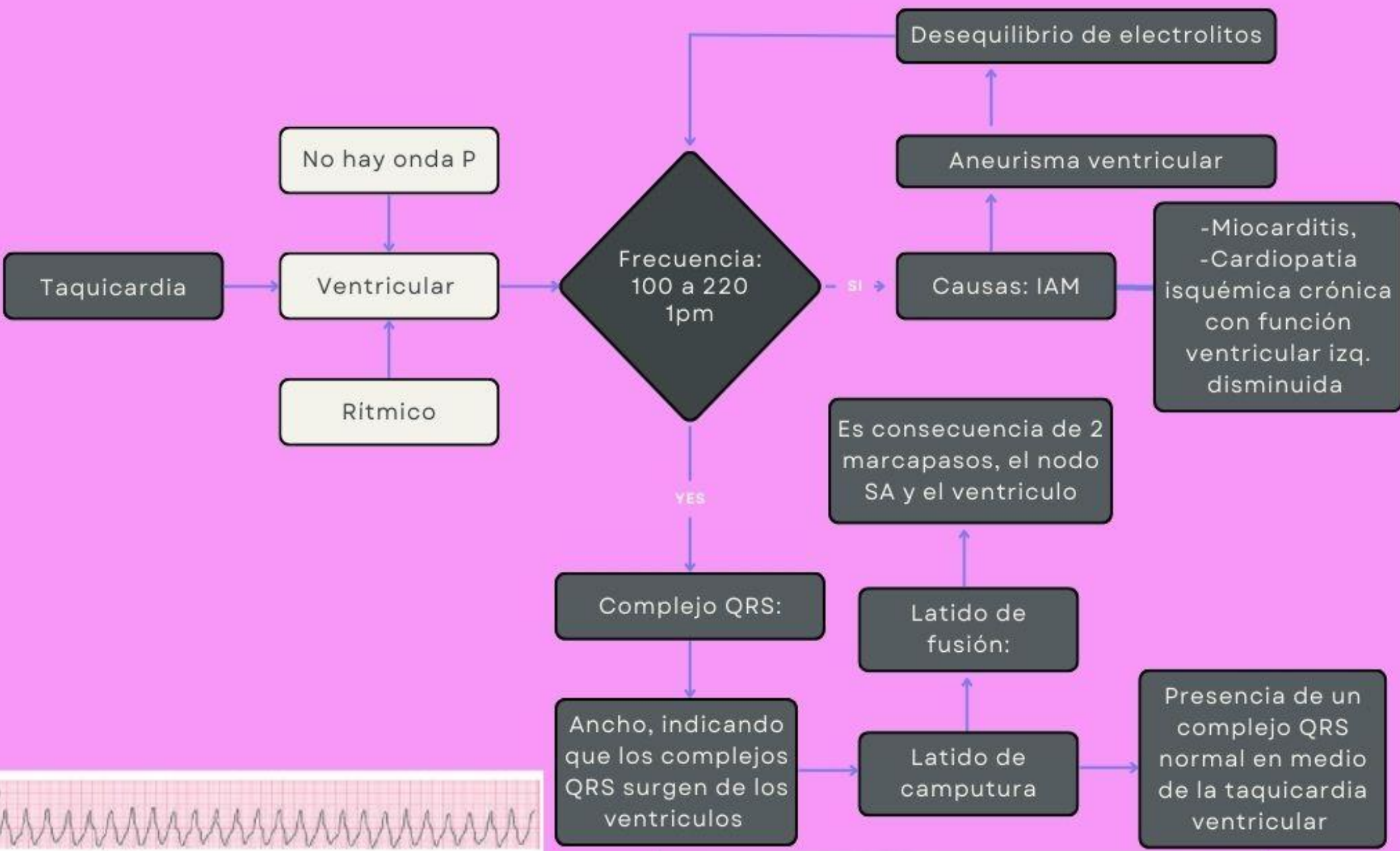
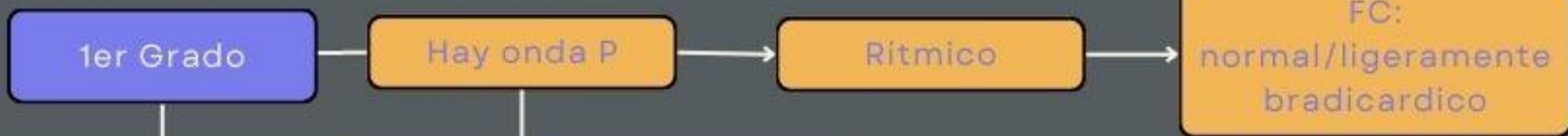


Fig. 8.28: Taquicardia ventricular

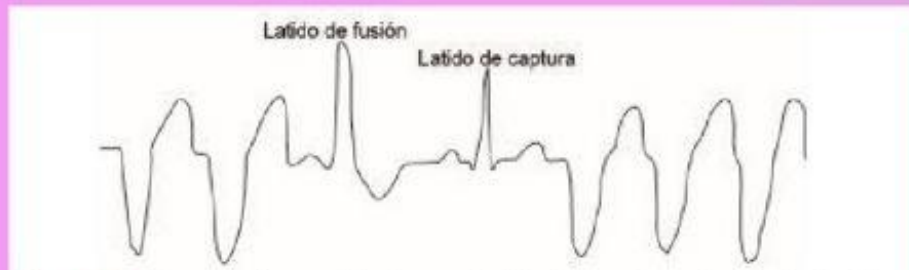

Fig. 8.27: Taquicardia ventricular con latido de captutura y latido de fusión



Tratamiento: Atropina 1mg bolo IV c3/5 min, max 3mg

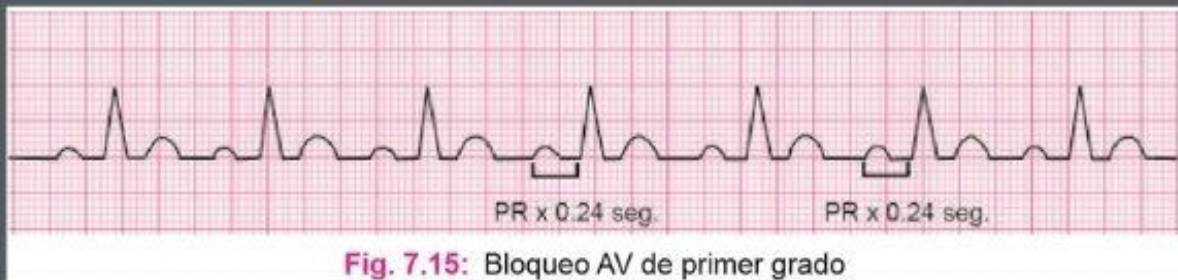


Fig. 7.15: Bloqueo AV de primer grado

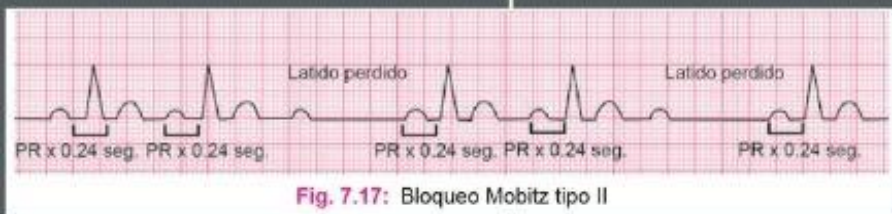

Fig. 7.17: Bloqueo Mobitz tipo II

Tipos de Bloqueos

2do Grado

Arritmico
FC: 60-70 x1

Móbitz Tipo1 (Wenkebach)

Móbitz Tipo 2

Tratamiento:
Dopamina infusión
5-20 mc/kg/min

Adrenalina

BLOQUEOS 1er, 2do y 3er GRADO

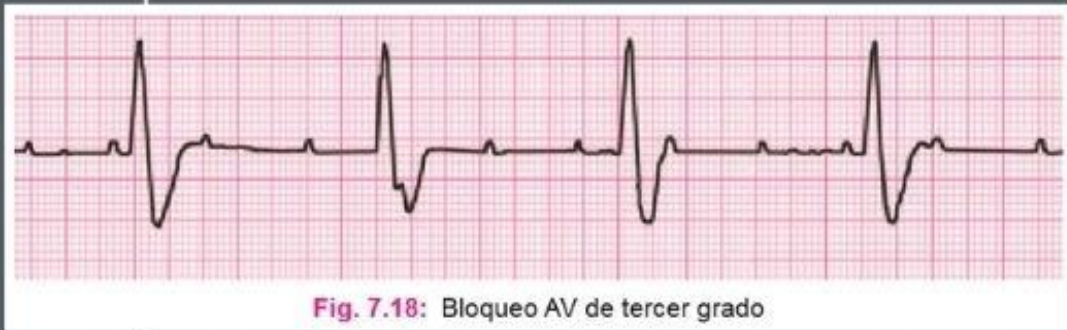


Fig. 7.18: Bloqueo AV de tercer grado

3er Grado

Falla completa en la conducción entre la aurícula y el ventriculo

Bradicardia mas marcada

<40 latidos por min

Arritmico

Tratamiento:
Marcapaso

Bibliografía

Alteraciones electrocardiograficas . (s.f.). 4.

Bloqueo AV de 3er grado . (s.f.). En D. E. Muñoz, *Aprenda ECG en un día* (págs. 42-43). Jaypee-Highlights Medical Pulishers Inc.

William Uribe Arango, M. D. (s.f.). *Electrocardiografia y arritmias* .