

UNIVERSIDAD DEL SURESTE

Medicina Humana

Nombre del alumno: Yamili Lisbeth Jiménez Arguello.

Nombre del docente: Dr. Luis Enrique Guillen Reyes.

Nombre del trabajo: Sangrado tubo digestivo.

Materia: Clínica quirúrgica.

Grado: 5° Grupo: B.

SANGRADO DE TUBO DIGESTIVO

Sangrado de tubo digestivo alto

Esófago
Estómago
Duodeno

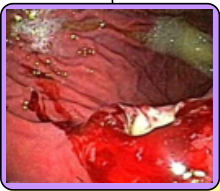Incluye
Sangrado que se posiciona por arriba del ángulo de treitz

Etiología

- Enfermedad úlcero péptica
- Erosiones gástricas
- Varices esofágicas

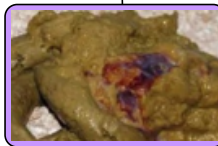Lesión en mucosa gastrointestinal

Se extiende > 5mm de diámetro



Clínica

- Hematemesis
Melena
Anemia
- Hematoquecia en caso de sangrado >100 ml



Factores de riesgo

- Infección por H. pylori
- AINES
Tabaco
Alcohol

Fcator de riesgo para cáncer de estómago

Adenocarcinoma y linfoma

Diagnóstico

- Escala de Rockall
- Grado de Forrest

Evaluar la magnitud de la pérdida hemática

Código de Forrest	Descripción	% de sangrado
IIa	Sangrado activo por el jet de sangre	100%
IIb	Sangrado reciente por hemorragia	60-80%
IIIa	Vaso visible en el fondo de la lesión	50%
IIIb	Cuádruplo/tenso adherido	20-30%
IIIc	Ninguno de los anteriores	0-10%
IV	Lesión con hemorragia inabundante por fibrina	0-5%

Tratamiento

- Estabilizar al px
- Endoscopia

Líquidos Iv (cristaloides)

Plaquetas globulares (hb <7)

Método de elección para detectar lesiones del tubo digestivo superior

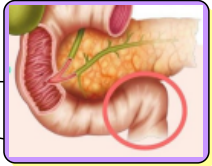
SANGRADO DE TUBO DIGESTIVO

Sangrado de tubo digestivo bajo

Unión duodeno yeyunal y el ano

Sangrado que ocurre por debajo del ángulo de Treitz

Ángulo de Treitz



Etiología

Clínica

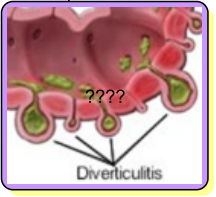
Diagnóstico

Tratamiento

Diverticulitis

Ocasionada por erosión de vasos del divertículo

75% colón izquierdo y 15% colón derecho



Angiodisplasias

Principal causa

Predominio en colón derecho

Tamaño 2-10 mm

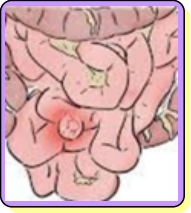
Neoplasias

Enf. perianales

Hemorroides
Fistula perianal

Cuando las hemorroides sangran por lo general no hay dolor

Divertículo de Meckel



Colitis

Hematoquecia
Anemia

HC

Habitos intestinales
Alimenticios
Evolución

Exploración física

Estado general
Color y temperatura
Abdomen

Biometría hemática

Para determinar estado hemodinámico en sangrado crónico

Colonoscopia

Px estable

Estabilizar al px

Líquidos IV
Paquetes globulares

Tratamiento etiológico