



PASIÓN POR EDUCAR



**Nombre del alumno: Jazmín Hernández Morales**

**Nombre del profesor: Romero Solorzano Karina**

**Nombre del trabajo: Clasificación de Lefort**

**Materia: Medicina Forense**

**Grado: 5°B**

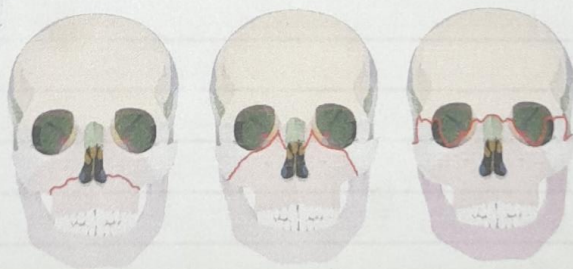
# CLASIFICACIÓN DE LEFORT

24/10/2022

• Le Fort I: La fractura horizontal maxilar superior línea de fractura sobre ápices dentarios que se extiende hasta apofisis pterigoides  
Separación del plano palatodentario del resto maxilar.

La FORT II: Fractura piramidal, línea de fractura sobre sutura cigomático maxilar, raíz nasal, maxilar superior, pared interna de la órbita y apofisis pterigoides

La FORT III: Disyunción craneofacial, línea de fractura sobre sutura cigomático frontal y apofisis pterigoides puede cruzar con sección de nervios ópticos.



Le Fort I

Le Fort II

Le Fort III