

**UNIVERSIDAD DEL SURESTE**

**Medicina Humana**

**Nombre del alumno: Yamili Lisbeth Jiménez Arguello.**

**Nombre del docente: Dr. Karina Romero Solorzano.**

**Nombre del trabajo: Uniones y diferencias.**

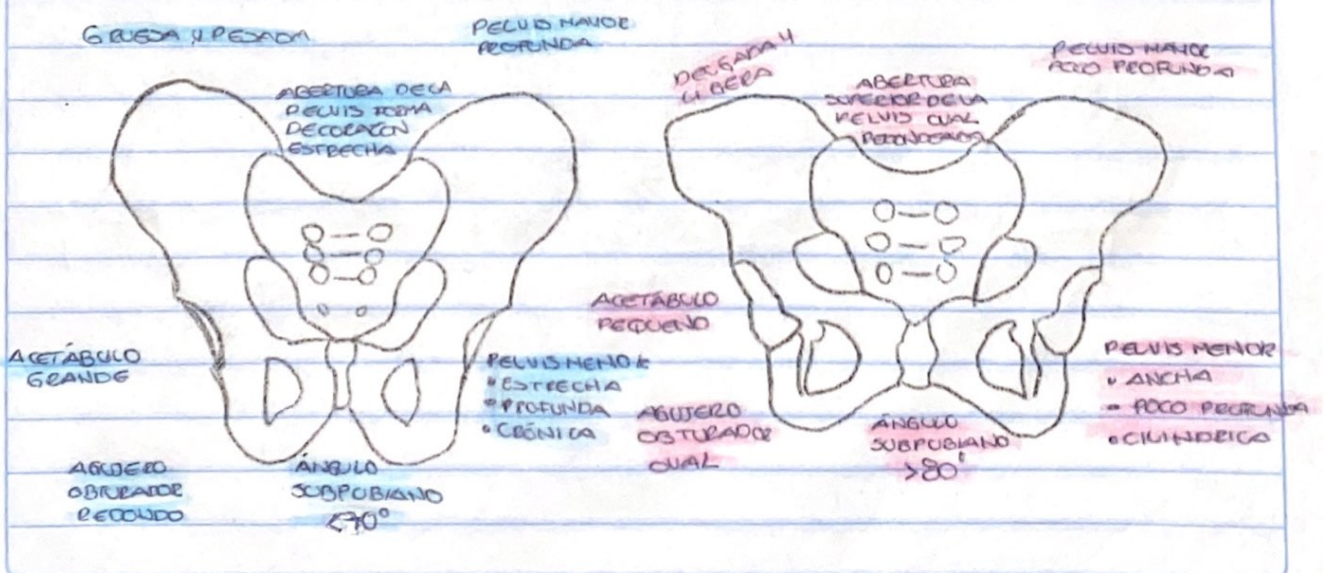
**Materia: Medicina forense.**

**Grado: 5° Grupo: B.**

# DIFERENCIAS SEXUALES DE LA PELVIS


Morfología	En el hombre	En la mujer
En general	Pesada, rugosa, con inserciones musculosas marcadas	Más liviana, lisa, con inserciones leves
Contorno	En forma de corazón	Circular, más espaciosa
Pelvis menor	Relativamente pequeña	Espaciosa, superficial, oblicua
Ilión	Alto, grande	Bajo, lateralmente divergente
Articulación sacroiliaca	Grande	Pequeña, más oblicua
Acetábulo	Grande, dirigido lateralmente	Pequeño, dirigido anterolateral
Rama isquiopúbica	Significativamente evertido, convexo	Marcadamente evertido, cóncavo
Agujero obturador	Grande, oval	Pequeño, triangular
Cuerpo del pubis	Triangular	Rectangular
Sinfisis	Alto	Baja
Ángulo subpúbico	Estrecho, en forma de V	Amplia, en forma de U
Sacro	Largo, estrecho, suavemente curvo	Corto, ancho, marcadamente curvo en 1-2

Pueden citarse, además; las cicatrices del embarazo y los osteofitos sacroiliacos.




# UNIONES ÓSEAS

Centros primarios de osificación	Momento de la unión
Fontanelas	
Esfenoidal y mastoide	Se cierra después del nacimiento
Occipital	Se cierra después del primer año
Frontal	Se cierra después del segundo año
Mandíbula	
Sínfisis	La unión se completa en el segundo año
Hueso frontal	
Sutura metópica	Permanece abierta en 8-9% de los
Atlas	individuos blancos.
Posteriormente	La unión ocurre en el tercer año.
Anteriormente	La unión ocurre alrededor del sexto año
Axis	
Apófisis odontoides, cuerpo y	La unión de las cuatro partes
las dos mitades de arco.	ocurre durante el tercer o cuarto año.
Occipital	
Escama con partes laterales	La unión se completa en el quinto año.
Partes laterales con partes basilaes.	La unión se completa antes del séptimo año.



✓ (1)  
 **Morfología según las razas blancas, negras y amarillas, órbitas, fosas nasales, maxila, primer molar inferior e incisivo superior**

Raza	Órbitas	Fosas nasales	Maxila	1er. molar inferior	Incisivo superior
Blanca (caucasóide)					
Negra (negroide)					
Amarilla (mongolóide)					



Edad aproximada, en años, en que ocurre la  
 unión epifisaria.

